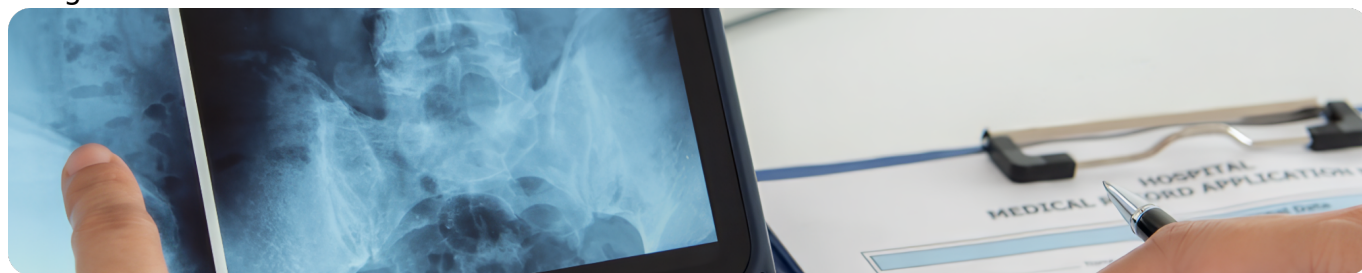

Клинический случай длительного ответа при возврате к таргетной терапии при метастатической меланоме кожи

Image



Клинический случай длительного ответа при возврате к таргетной терапии при метастатической меланоме кожи

Данный клинический случай описывает пациента с [метастазами меланомы в головной мозг](#) из опухоли неустановленной первичной локализации. После речелленджа таргетной терапии в 3-й линии сохраняется ответ спустя 15 месяцев лечения. Подробнее в материале ниже.

Материал основывается на данных, предоставленных Осокиным Сергеем Викторовичем, врачом-онкологом хирургического отделения № 6 ГАУЗ «Республиканский клинический онкологический диспансер» МЗ РБ, г. Уфа, и полученных Осокиным С.В. в результате врачебной практики. ООО «Новартис Фарма» не несет ответственности за достоверность данных, использованных в материале.

Image

Пациент С., 1947 г. р.

Начало заболевания — 03.2020 с появления головных болей, головокружения.

16.05.2020 — проведена МРТ головного мозга.

В правой лобной доле определяется гиподенсивное образование на T1 21 × 17 × 13 мм, окруженное зоной перифокального отека. В теменной доле справа определяется аналогичное образование 8 × 12 мм. Заключение: МРТ-признаки опухоли лобной доли.

Image

06.06.2020 — выполнено удаление опухоли лобной доли головного мозга.

Гистологическое исследование + ИГХ: с учетом иммунофенотипа опухоли морфологическая картина соответствует метастазу эпителиоидноклеточной меланомы.

BRAF-статус — выявлена активирующая мутация V600E в гене BRAF; NRAS neg; C-kit neg 06.07.2020.

Установлен диагноз: мтс меланомы в головной мозг из опухоли неустановленной первичной локализации TхNхM1, IV стадии.

ПЭТ-КТ 19.06.2020 — состояние после удаления мтс очага в правой лобной доле головного мозга. Метаболически активные мтс в подмышечные лимфатические узлы слева размером 18 × 12 мм, SUVmax = 9,13. Мелкий неактивный очаг в S10 правого легкого. Других очагов повышенной метаболической активности не выявлено.

Онкоконсилиум: рекомендовано выполнение аксиллярной лимфодиссекции слева.

Image

01.07.2020 — аксиллярная лимфодиссекция слева.:

Гистологическое исследование: метастаз меланомы в лимфатический узел. Повторный консилиум, принято решение о проведении лечения с применением системы «КиберНож» на область очагов в головном мозге с последующей терапией ингибиторами BRAF + MEK.

Image

23.07.2020 — радиохирургическое лечение с применением системы «КиберНож».

КТ ОГК, ОБП от 12.08.2020 — состояние после подмышечной лимфаденэктомии слева, фиброзно-рубцовые изменения тканей подмышечной области слева, в толще которых определяется образование овальной формы с нечеткими, неровными контурами размером 25 × 20 × 25 мм неоднородной структуры за счет гиподенсивной зоны в толще. Заключение: КТ-картина мтс в подмышечной области слева.

МРТ головного мозга от 12.08.2020 — состояние после радиохирургического лечения с применением системы «КиберНож» по поводу мтс опухоли правой лобной доли, мтс очага в теменной области справа. МР-данные за объемные образования не выявлены.

Image

С 13.08.2020 по 05.08.2021 (1 год) — 1-я линия терапии: дабрафениб 150 мг внутрь 2 раза в сутки + траметиниб 2 мг внутрь 1 раз в сутки ежедневно непрерывно.

25.02.2021 — МРТ головного мозга: в правой лобной доле определяется зона послеоперационных кистозно-глиозных изменений общими размерами 45 × 43 мм, размеры кисты 12 × 17 × 30 мм. Очаг в правой теменной доле четко не

визуализируется. Заключение: частичный ответ по сравнению с 12.08.2020, уменьшение размеров кистозно-глиозных изменений в правой лобной доле и значительное уменьшение очага в правой теменной доле.

24.02.2021 — КТ ОБП и ОГК: состояние после подмышечной лимфаденэктомии слева. Участок уплотнения в левой подмышечной области жидкостной плотности (более вероятно — постоперационные изменения). В печени патологических очагов не выявлено. Очаг в нижней доле правого легкого — без динамики.

По данным КТ — Заключение по RECIST: частичный ответ.

03.08.2021 — контрольное обследование КТ ОГК, ОБП:

В левой подмышечной области гиподенсивный очаг 50 × 18 × 59 мм (ранее 25 × 20 × 25 мм).

Появление очага в печени размерами 14 × 23 мм с признаками мтс поражения.

Заключение: прогрессирование заболевания.

05.08.2021 — онкоконсилиум: учитывая прогрессию на таргетной терапии, принято решение о переводе пациента на иммунотерапию ниволумабом 3 мг/кг.

Image

С 08.08.2021 по 11.12.2021 (4 месяца) — 2-я линия терапии: ниволумаб 3 мг/кг 1 раз в 14 дней.

Контрольное обследование после 4 месяцев терапии: 13.12.2021 ПЭТ-КТ: признаки прогрессирования — множественные мтс в печень, легкие, внутригрудные лимфатические узлы, мягкие ткани подмышечной области слева.

15.12.2021 — повторный консилиум: учитывая прогрессию на иммунотерапии ниволумабом, рекомендована попытка к возврату на таргетную терапию — дабрафениб 300 мг/сут + траметиниб 2 мг/сут.

Image

С 22.12.2021 по наст. время — 3-я линия терапии: дабрафениб 150 мг внутрь 2 раза в сутки + траметиниб 2 мг внутрь 1 раз в сутки ежедневно непрерывно.

25.02.2022 — КТ ОГК + ОБП: полная регрессия очагов в легких:

- внутригрудная лимфаденопатия (частичный ответ — регрессия очагов с 16 × 12 мм до 11 × 8 мм);
- в печени определяются 2 гиподенсивных образования 12 × 8 мм (ранее 14 × 23 мм).

25.02.2022 — МРТ головного мозга: данных за мтс не выявлено. Кистозно-глиозные изменения.

22.11.2022 — КТ-контроль: в легких узловых и инфильтративных изменений не

выявлено.

Количественная внутригрудная лимфаденопатия.

Диффузные изменения печени.

В динамике по сравнению с 05.2022 — уменьшение размеров внутригрудных лимфоузлов.

На МРТ головного мозга от 22.11.2022 — стабилизация.

17.03.2023 — **КТ ОГК:** в легких узловых и инфильтративных изменений не выявлено.

Сокращение размеров внутригрудных лимфоузлов.

Диффузные изменения печени.

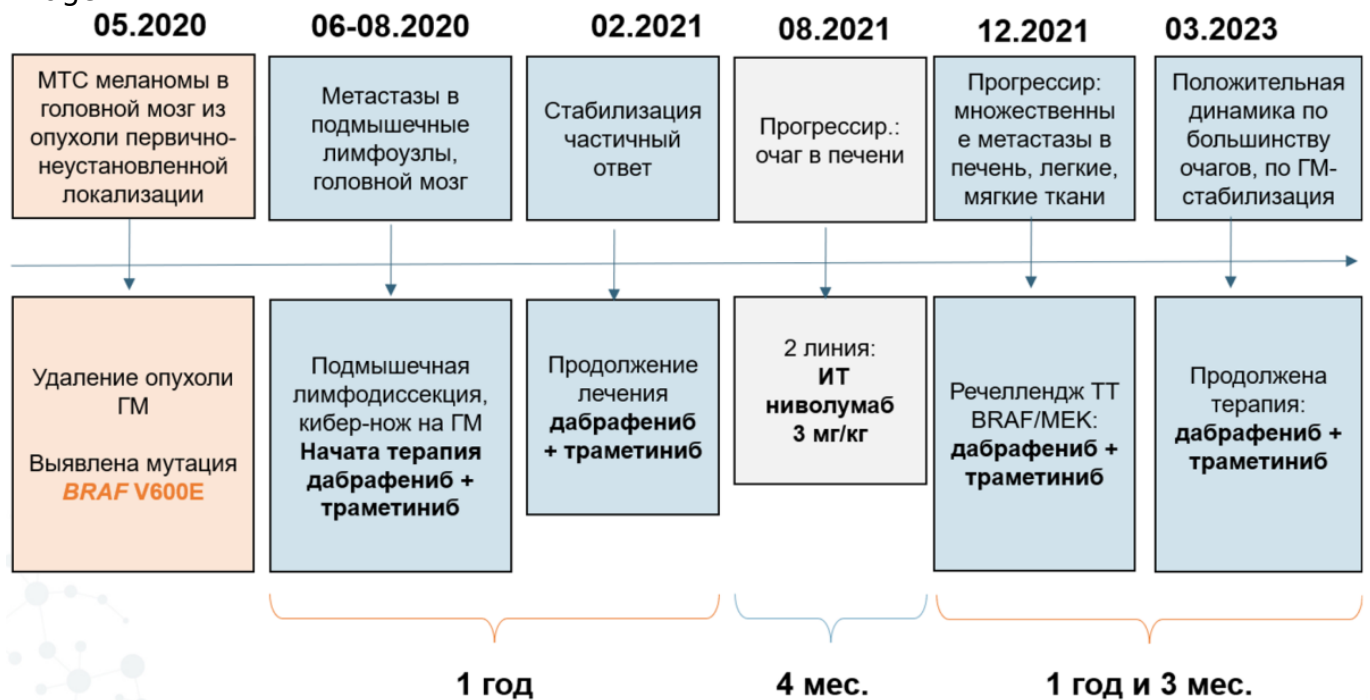
23.03.2023 — **МРТ головного мозга:** стабилизация. Новых очагов не выявлено.

Продолжено лечение по схеме дабрафениб + траметиниб.

Image

Резюме

Image



790078/ONCO/DIG/04.24/0

Теги

- Онкология

Source URL:

<https://pro.novartis.ru/therapeutical-areas/oncology/melanoma/cases/klinicheskii-sluchai-dli-telnogo-otveta-pri-vozvrate-k-targetnoi-terapii-pri-metastaticheskoi-melanome-kozhi>