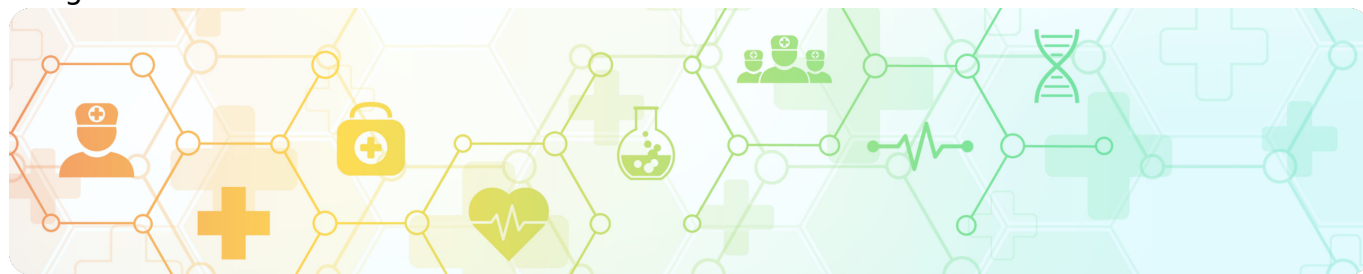

Клинический случай длительной БРВ при BRAF+ меланоме кожи IIIC стадии
Image



Клинический случай длительной БРВ при BRAF+ меланоме кожи IIIC стадии

Image

Золотая коллекция клинических случаев проекта «ОнкоАльманах»

Данный клинический случай описывает пациента с BRAF+ меланомой кожи спины толщиной по Бреслоу 4 мм. После проведенной БСЛУ произошло рестадирирование с IIC до IIIC стадии, что позволило назначить адъювантную таргетную терапию на 12 месяцев. На момент последнего обследования БРВ составляет более 30 месяцев. Подробнее в материале ниже.

Материал основывается на данных, предоставленных Ставицкой Юлией Федоровной, врачом-онкологом отделения противоопухолевой лекарственной терапии № 3 ГАУЗ ТО «МКМЦ «Медицинский город», г. Тюмень, и полученных Ставицкой Ю.Ф. в результате врачебной практики. ООО «Новартис Фарма» не несет ответственности за достоверность данных, использованных в материале.

Пациент Н., 1971 г.р.

Image

Анамнез заболевания

С юности отмечает образование на коже правой подлопаточной области. Обратился к врачу по месту жительства по поводу кровоточивости из образования, обследован 12.2021 г. Направлен в ГАУЗ ТО МКМЦ «Мед. Город» к онкологу-дерматологу.

Локальный статус: на коже правой подлопаточной области меланоформное образование 27 × 15 мм, в центре возвышающийся участок в виде купола до 15 мм, с изъязвлением, асимметричное по форме.

Дерматоскопически: неоднородная пигментная сеть с зонами обрыва пигментной

сети, бело-голубая вуаль. Клинически и дерматоскопически — меланома.

МДК от 25.01.2022 г.: показана эксцизионная биопсия.

09.02.2022 г. — иссечение поражения кожи.

По результату п/о морфологического заключения — Меланома кожи спины, толщина по Бреслоу 4 мм с изъязвлением, pT4bN0M0, стадия **IIС**, Клиническая группа III
Морфологический тип опухоли: M8721/3 Узловая меланома.

Сопутствующие заболевания: Артериальная гипертония 1 ст., 1 ст., риск 2.

Image

БСЛУ + рестадирование

МДК от 22.03.2022 г.: показано реиссечение п/операционного рубца + БСЛУ не позднее 8 недели от момента эксцизионной биопсии.

05.04.2022 г. — Операция: реиссечение п/о рубца кожи спины (с определением «сторожевого» лимфатического узла).

10.04.2022 г. — МГИ: в исследуемом образце выявлена мутация **V600E/Ес** в гене **Braf**. В исследуемом образце мутация в гене N-ras не обнаружена.

17.04.2022 г. — морфологическая картина послеоперационных изменений с признаками продуктивного воспаления с формированием рубца. В исследуемом материале и маркированных краях срезов данных за опухолевый рост не выявлено.

ИГХ: с учетом иммуногистохимического исследования, микрометастатического поражения ткани пяти лимфатических узлов (единичные разрозненные опухолевые клетки) узловой меланомой, без поражения капсулы. M8721/6.

Рестадирование заболевания: Меланома кожи правой подлопаточной области.

Мутация **V600E/Ес** в гене **Braf**, pT4bN3M0, стадия **IIIC**, Клиническая группа III.

10.05.2022 г. — МДК: учитывая наличие мутации V600E/Ес в гене **Braf**. Показана ТТ: дабрафениб + траметиниб.

Image

Лечение

05.2022 - 05.2023 г. (1 год) - адьювантная таргетная терапия: дабрафениб 150 мг внутрь 2 раза в сутки + траметиниб 2 мг внутрь 1 раз в сутки ежедневно

Лечение прошло без осложнений, ECOG - 0. Нежелательных побочных эффектов не отмечено.

Image

Наблюдение

15.02.2024 г.: ЛДГ — норма.

20.02.2024 г. — МРТ-ГМ. Заключение: патологических изменений нет.

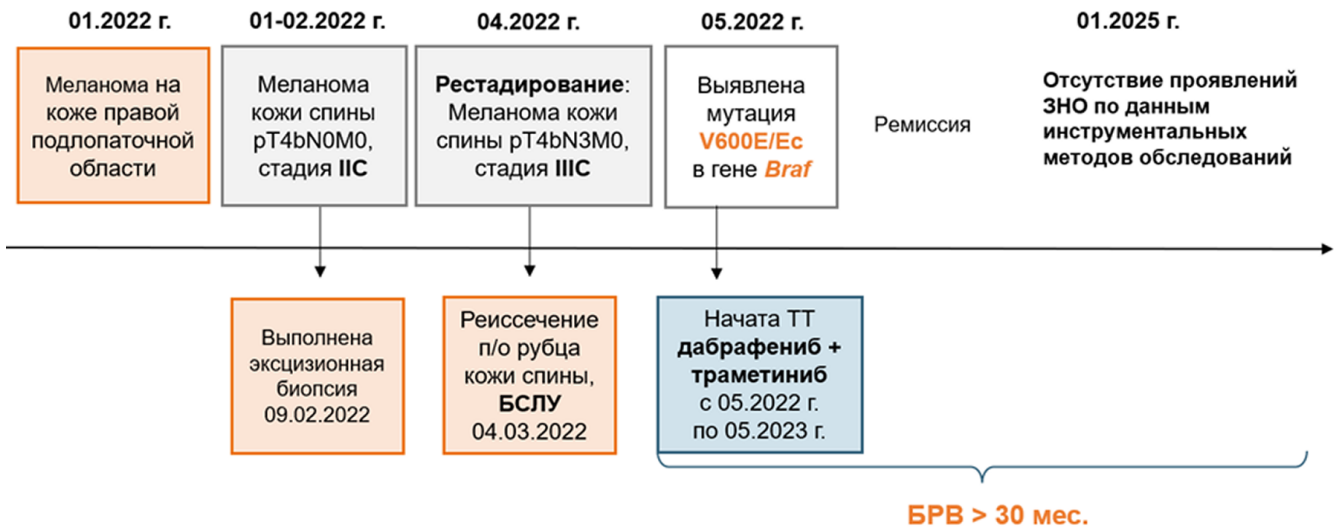
26.02.2024 г. — ПЭТ/КТ. **Заключение:** очагов патологической метаболической активности 18F-ФДГ, характерной для злокачественного процесса, в пределах разрешающей способности аппарата не выявлено.

19.01.2025 г. — ПЭТ/КТ. **Заключение:** очагов патологической метаболической активности 18F-ФДГ, характерной для злокачественного процесса, в пределах разрешающей способности аппарата не выявлено.

Image

Резюме

Image



БРВ – безрецидивная выживаемость.

11400209/ONCO/DIG/04.25/0

Теги

- Онкология

Source URL:

<https://pro.novartis.ru/therapeutic-areas/oncology/melanoma/cases/klinicheskiy-sluchay-d-litelnoy-brv-pri-braf-melanome-kozhi-iiic-stadii>