

Дерматоскопия при меланоме кожи

Image



Дерматоскопия при меланоме кожи

Кожа каждого человека представляет собой уникальную картину, где отражается возраст, подверженность воздействию ультрафиолетового излучения, а также проявляются различные заболевания.

Дерматоскопия — это неинвазивная методология, используемая для изучения повреждений, структур и образцов кожи. Она позволяет более точно определять типы поражений кожи, что снижает потребность в дорогостоящих и травматичных процедурах, таких как биопсия и разрезы. Для пациентов это уменьшает риск появления рубцов и других неприятных последствий и ощущений.

Дерматоскопия, несомненно, является «золотым стандартом» клинической диагностики образований кожи, в том числе меланомы кожи, который вошел в алгоритм скрининговых программ. Специфичные дерматоскопические признаки позволяют повысить частоту своевременной постановки диагноза и правильного выбора метода лечения, что непосредственно определяет прогноз заболевания.

Виды дерматоскопии

Методика дерматоскопии напрямую зависит от прибора, которым ее проводят.

Различают три основных вида дерматоскопии^{1,2}:

- Контактная неполяризованная (иммерсионный метод исследования).

При использовании неполяризованного дерматоскопа врач должен применять контактную жидкость, например, гель или масло, для подавления отражений от поверхности кожи при контакте объектива с кожей. Это означает, что после каждого использования устройство необходимо чистить и дезинфицировать, что делает его менее удобным. Однако некоторые поверхностные структуры кожи можно рассмотреть только с помощью неполяризованного дерматоскопа;

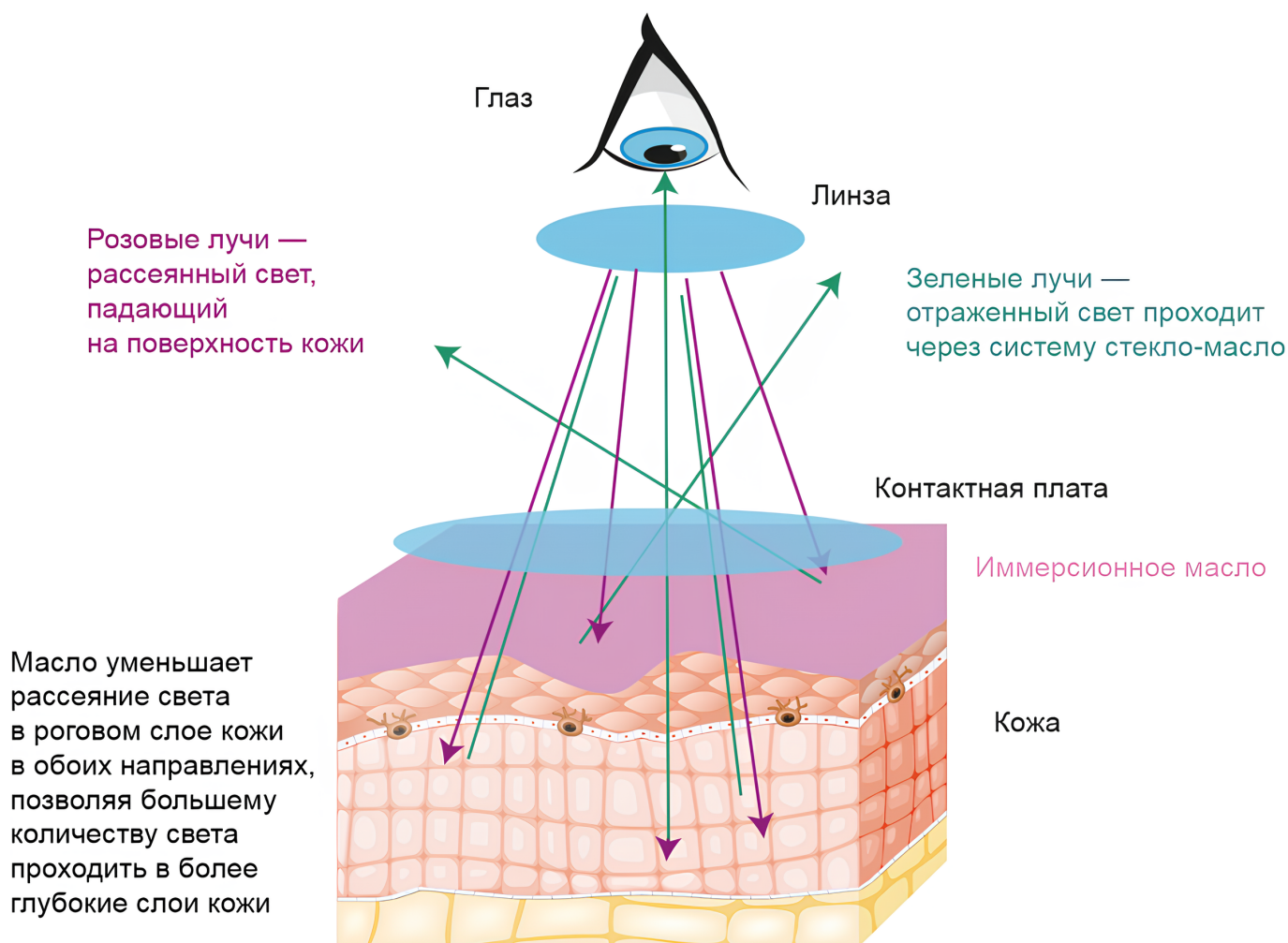
- Контактная поляризованная;
- Бесконтактная поляризованная.

В поляризованных устройствах используется поляризованный свет с контактной жидкостью или без нее, что позволяет более точно визуализировать подповерхностные структуры, расположенные в дермальном или дермо-эпидермальном слое. Поляризованные дерматоскопы могут использоваться как в контактном, так и в бесконтактном режиме. Поляризованный свет может быть многоспектральным или белым. Это важное различие, так как при многоспектральном освещении дерматологи могут визуализировать различные хромофоры в поверхностном слое кожи, которые определяют цвет кожи (меланин, гемоглобин и т. д.). Спектральная визуализация, таким образом, позволяет извлекать дополнительную информацию, которую человеческий глаз не может разглядеть. Данная методика основана на специфических оптических поглощающих свойствах этих пигментов в составе кожи. Красный свет, например, проникает в кожу глубже, тогда как синий свет лучше подходит для просмотра поверхностных структур.

Также существуют **гибридные устройства**, которые сочетают в себе лучшее из обоих миров. Они позволяют легко переключаться между поляризованным и неполяризованным светом, их можно использовать как в бесконтактном, так и в контактном режиме.

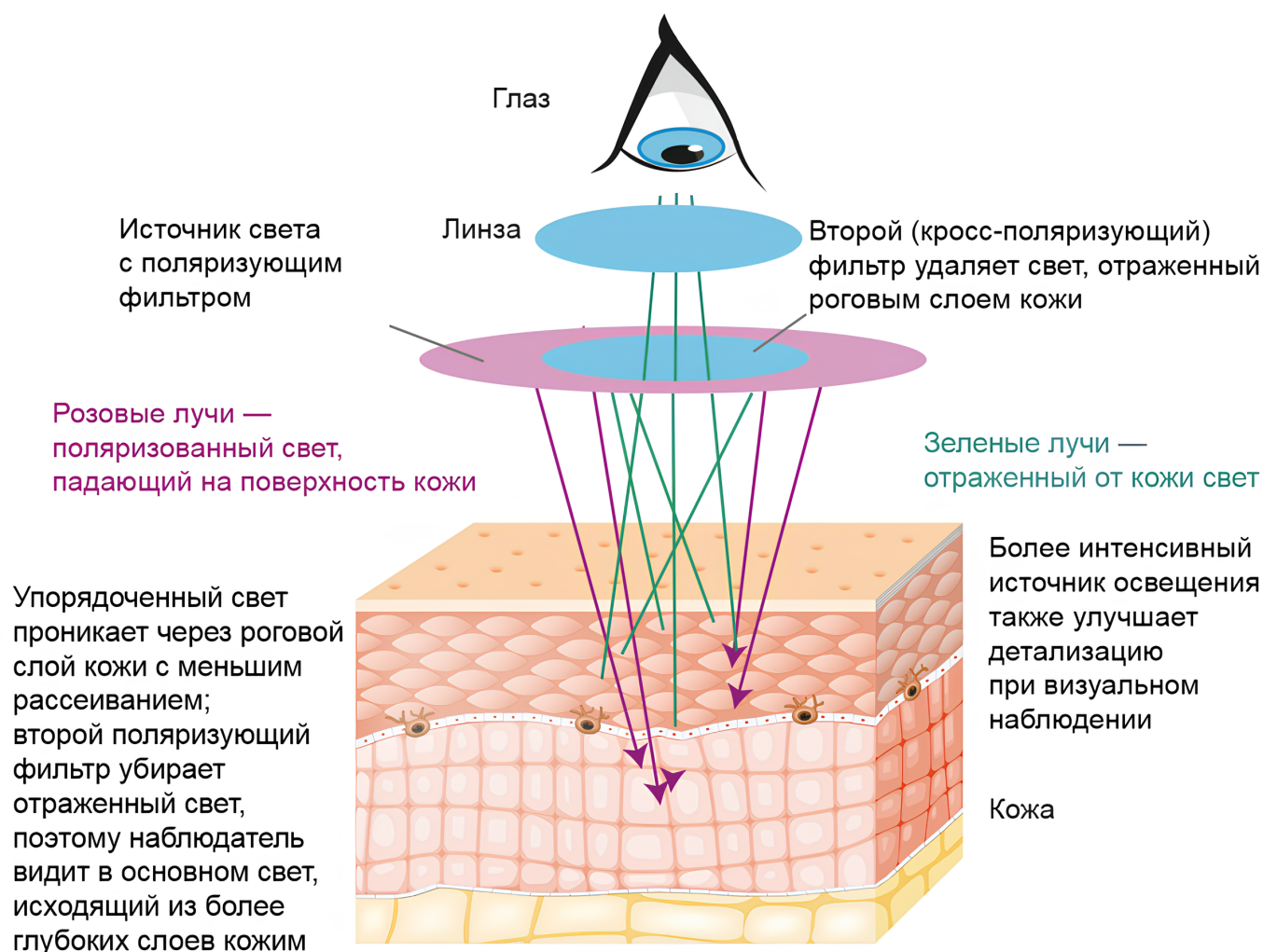
Image

Иммерсионный метод исследования



Image

Исследование с помощью кросс-поляризованного света



В последние годы дополнительные возможности для повышения эффективности неинвазивной диагностики меланомы кожи связывают с использованием **цифровых и компьютерных технологий**. Еще в конце 1980-х гг. Cascinelli et al. впервые провел первое пилотное исследование по автоматической дерматоскопической диагностике с использованием компьютерной техники и цифровой фотографии³.

В настоящее время существуют различные установки для автоматической диагностики меланомы кожи, такие как FotoFinder Боди-студия АТВМ® (метод автоматического картирования всего тела), FotoFinder Moleanalyzer pro® (комбинированный инструмент для оценки поражений по функциям анализа и искусственного интеллекта) и др.⁴

Дерматоскопические алгоритмы диагностики меланомы кожи

При диагностике меланомы с помощью дерматоскопии в первую очередь определяется, является ли новообразование меланоцитарным. Если ответ положительный, то дальнейшее обследование может проводиться по одному из алгоритмов^{2,5-9}:

- правило 3 признаков;
- правило ABCD;
- правило 7 признаков;

- правило 11 признаков;
- анализ глобальных признаков (pattern analysis);
- модифицированный pattern analysis.

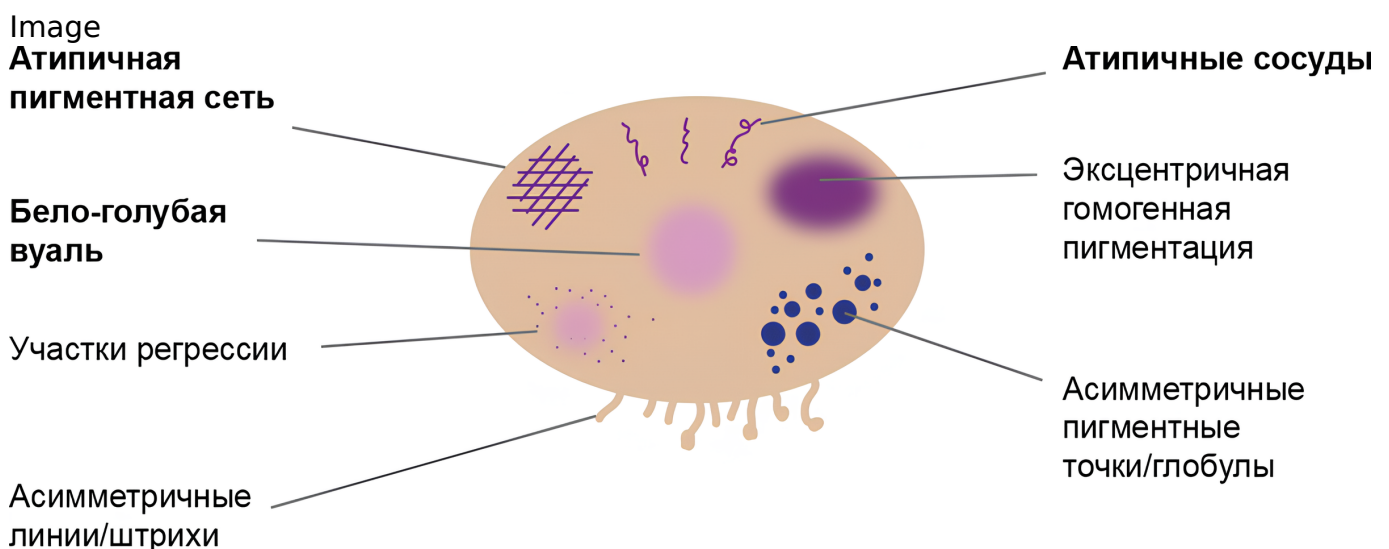
Такие алгоритмы разрабатываются учеными по всему миру. Они нацелены на унификацию диагностики, а также на своевременное обнаружение проблемы. Всего насчитывается около 10 различных методик, все они требуют практического опыта и знаний, чтобы эффективно применяться на практике. Самый простой алгоритм — **правило 3 признаков** — основан на оценке невуса по 3 критериям: асимметрии пигментации и строения по одной или двум перпендикулярным осям, атипичной пигментной сети с отверстиями неправильной формы и утолщенными линиями и любыми структурами голубого и/или белого цвета (бело-голубая вуаль и структуры регрессии и т. д.). Обнаружение любого признака становится поводом для дальнейшего тщательного обследования.

При использовании **ABCD-правила** профессора В. Штольца (1994 год) оцениваются: асимметричность структуры родинки, границы края, цвет и дифференциальные структурные компоненты (пигментная сеть, точки, глобулы и т.д.) По этим критериям высчитывают общий дерматоскопический индекс по формуле Штольца, где итоговая оценка составляется из суммы отдельных индексов с корректировкой на определенные коэффициенты:

Асимметрия (A) × 1,3 + Граница (B) × 0,1 + Цвет (C) × 0,5 + Структурные компоненты (D) × 0,5 = X — Общий дерматоскопический индекс.

- При X = менее 4,75, вероятность того, что исследуемое образование является меланомой, считается низкой;
- При X = 4,75 - 5,45 образование считается подозрительным на меланому кожи;
- При X = более 5,45 образование считается меланомой кожи до подтверждения или опровержения по результатам морфологического исследования. [6,11].

Правило 7 признаков создано в 1998 году Джузеппе Аргенциано. Схема базируется на балльной оценке основных признаков меланомы. Если сумма баллов превышает 3 единицы, пациент направляется на дополнительное обследование².



Признаки, оцениваемые в 1 балл:

- Участки регрессии;
- **Асимметричные линии/штрихи;**
- Эксцентричная гомогенная пигментация;
- Асимметричные пигментные точки/глобулы.

Признаки, оцениваемые в 2 балла:

- Атипичная пигментная сеть;
- Бело-голубая вуаль;
- Атипичные сосуды.

3 и более баллов — подозрение на меланому кожи.

Но использовать диагностические алгоритмы следует с осторожностью!

- Диагностические алгоритмы только «обсчитывают» суммарный балл имеющихся меланомоспецифических признаков, но не позволяют «поставить диагноз»;
- Диагностические алгоритмы не учитывают индивидуальные особенности пациента (фототип кожи, возраст, родственный анамнез и др. [факторы риска меланомы](#));
- Диагностические алгоритмы не учитывают анамнестические данные;
- Диагностические алгоритмы не учитывают клинические особенности;
- Один и тот же признак может наблюдаться в разных опухолях;
- Отсутствие специфического признака не исключает специфического диагноза.

Диагноз устанавливается по результатам оценки всех признаков, а не какого-то одного!

Список литературы

1. Argenziano G., Soyer H.P. Dermoscopy of pigmented skin lesions—a valuable tool for early //The lancet oncology. - 2001. - Т. 2. - №. 7. - С. 443-449.
2. Argenziano G. et al. Epiluminescence microscopy for the diagnosis of doubtful melanocytic skin lesions: comparison of the ABCD rule of dermatoscopy and a new 7-point checklist based on pattern analysis //Archives of dermatology. - 1998. - Т. 134. - №. 12. - С. 1563-1570.
3. Cascinelli N. et al. A possible new tool for clinical diagnosis of melanoma: the computer //Journal of the American Academy of Dermatology. - 1987. - Т. 16. - №. 2. - С. 361-367.
4. Электронный ресурс: <https://fotofinder.com.ua/> Дата доступа [01.10.21].
5. Pehamberger H., Steiner A., Wolff K. In vivo epiluminescence microscopy of pigmented skin lesions. I. Pattern analysis of pigmented skin lesions //Journal of the American Academy of Dermatology. - 1987. - Т. 17. - №. 4. - С. 571-583.
6. Nachbar F. et al. The ABCD rule of dermatoscopy: high prospective value in the diagnosis of doubtful melanocytic skin lesions //Journal of the American Academy of

Dermatology. – 1994. – Т. 30. – №. 4. – С. 551-559.

7. Menzies S.W. et al. Frequency and morphologic characteristics of invasive melanomas lacking specific surface microscopic features //Archives of dermatology. – 1996. – Т. 132. – №. 10. – С. 1178-1182.;
8. Akay B. N. et al. Dermatoscopic findings of cutaneous mastocytosis //Dermatology. – 2009. – Т. 218. – №. 3. – С. 226-230.
9. Zalaudek I. et al. Dermoscopy in general dermatology //Dermatology. – 2006. – Т. 212. – №. 1. – С. 7-18.
10. Боулинг Д. Диагностическая дерматоскопия. Иллюстрированное руководство /Пер. с англ. под редакцией А.А. Кубановой. – М.: Издательство Панфилова; БИНОМ. Лаборатория знаний, 2013. – 160 с.: ил.
11. «Дерматоскопия в клинической практике» Руководство для врачей под редакцией Н.Н. Потекаева Москва 2011

11235317/ONCO/DIG/07.24/

Теги

- Онкология
-

Source URL:

<https://pro.novartis.ru/therapeutical-areas/oncology/melanoma/information/dermatoskopy>