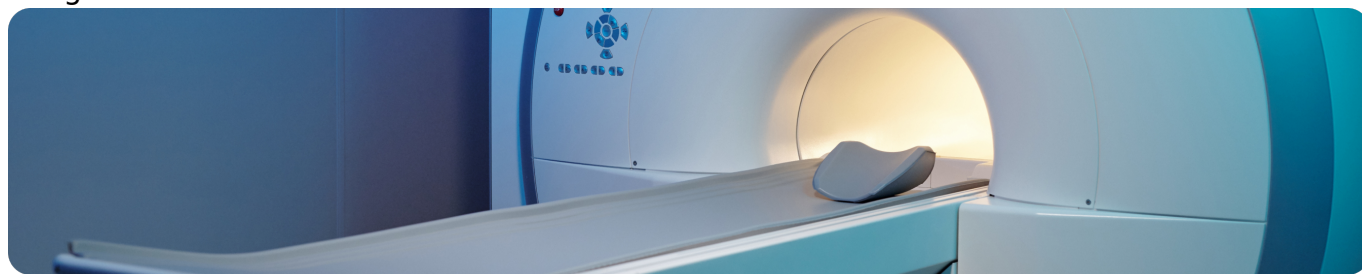


МРТ молочных желез

Image



## МРТ молочных желез

Магнитно-резонансная томография (МРТ) с динамическим контрастным усилением (ДКУ) – важный компонент уточняющей визуальной диагностики новообразований молочных желез.

Image

Скрининговая ММГ не проводится, если в течение предшествующих 12 месяцев пациентке была проведена компьютерная томография органов грудной клетки.

### Достоинства МРТ молочных желез:

- метод отличается наибольшей чувствительностью, в том числе, в обнаружении синхронного контралатерального и оккультного РМЖ, которые встречаются со средней частотой 4%
- позволяет хорошо отобразить мягкие ткани органа
- не несёт пациентке лучевой нагрузки и может повторяться даже через короткие интервалы времени
- улучшает выявление рака с высокой ангиогенной активностью
- хорошо визуализирует мультицентричность и мультифокальность, а также все группы регионарных лимфатических узлов
- позволяет обнаружить дополнительные ипсилатеральные фокусы РМЖ

«Двойное прочтение» — обязательный компонент анализа данных ММГ. При возникновении разногласий «двойного прочтения» необходима резолюция третьего специалиста — эксперта. Экспертное прочтение может осуществляться с применением телемедицинских технологий.

### Ограничения метода МРТ

- специфичность колеблется в интервале 37–77%.
- плотная железистая ткань молочной железы молодых женщин активно захватывает контрастное вещество, что может исказить полученную картину, приводя к ложноположительным заключениям
- избыток контрастирования при высокой маммографической плотности может маскировать опухоль

## **Клинические ситуации, когда показано проведение МРТ молочных желез с контрастированием:**

- при наличии пальпируемых образований молочной железы, подозрительных на ЗНО, которое не удалось подтвердить результатами УЗИ и/или маммографии, особенно когда возраст пациентки до 30 лет или имеется повышенная маммографическая плотность молочных желез
- "подозрительные" выделения из соска
- наличие эндопротезов/имплантов в молочных железах
- наличие мутаций в генах BRCA1, BRCA2

Прежде чем рекомендовать пациентке МРТ врач должен исключить наличие у неё противопоказаний к этому исследованию.

## **Абсолютные противопоказания к МРТ:**

- наличие металлических предметов в организме пациентки — клипсы, имплантаты, брекеты, пирсинг
- наличие у пациентки склонности к гиперкинезу (непроизвольные движения), мышечным спазмам и судорогам
- установленный у пациентки кардиостимулятор или инсулиновая помпа
- указания на выполненные по экстренным показаниям нейрохирургические вмешательства в анамнезе
- несоответствие особенностей телосложения пациентки с техническими характеристиками МР-томографа, которые связаны с большой окружностью её живота

## **Противопоказания к МРТ с контрастом:**

- аллергия на контрастное вещество
- хроническая почечная недостаточность и острые заболеваниях мочеполовой системы

Image

### **Важно помнить!**

Обследование нужно проводить на 8-12 день менструального цикла. В день исследования пациентке рекомендуется отказаться от макияжа, дезодорантов, пудры, талька.

Если планируют введение контраста, пациентка должна позаботиться о легком перекусе для себя за 40-45 минут до исследования.

При наличии грудных имплантатов перед МРТ молочных желез пациентка должна предоставить документ на это изделие, чтобы рентгенолог смог оценить совместимость материала имплантата с магнитным полем.

Мужчинам МРТ молочных желез может быть выполнено только при наличии у пациента гинекомастии.

Исследование выполняется лежа на животе. Молочные железы опускают в углубления радиоэлектронной катушки. Процедура не причиняет дискомфорта, но является достаточно длительной – от 30 до 60 минут, поэтому важно выбрать удобную позу для сканирования.

В случаях визуализации новообразования в молочной железе только при МРТ целесообразно проведение ВАБ (вакуум ассистированная биопсия) под контролем МРТ.

Image

**Контрастная спектральная двухэнергетическая маммография (CESM) основана на МРТ с ДКУ (динамическое контрастное усиление) МЖ, которая в настоящее время является наиболее чувствительной среди всех методов визуализации МЖ, с чувствительностью до 98%**

### **Показания к проведению CESM:**

1. Непальпируемое образование в молочной железе.
2. Плотный рентгенологический фон молочной железы.
3. Выделения из соска молочной железы.
4. Неуверенность в результатах УЗИ и/или стандартной маммографии.
5. Перенесенные операции на молочной железе.
6. Наследственная предрасположенность к РМЖ.

### **Противопоказания к проведению CESM:**

- Беременность и лактация.
- Аллергия на йодсодержащие препараты (контрастные вещества).
- Почечная недостаточность.
- Наличие имплантов молочных желез.

### **NOTA BENE:**

- Прежде чем рекомендовать МРТ необходимо исключить наличие у пациента противопоказаний к МРТ.
- МРТ молочных желёз рекомендуется только в качестве уточняющего метода в сочетании с маммографией и [УЗИ молочных желез](#).
- Проведение МРТ молочных желёз целесообразно только с динамическим контрастным усилением.
- При наличии у женщины импланта молочной железы МРТ становится весьма целесообразным методом диагностики.
- Мужчинам МРТ молочных желёз может быть выполнено только при наличии у пациента гинекомастии.
- Описании результатов МРТ проводится с указанием BI-RADS, но и может быть добавлена оценка по шкале Кайзера.

### **Список литературы**

1. Клинические рекомендации МЗ РФ "Рак молочной железы", 2021
2. Чёрная А. В., Ульянова Р. Х., Шевкунов Л. Н., Криворотько П. В., Рогачев М. В., Данилов В. В., Тятков С. А., Новиков С. Н., Брезгина Е. А. Контрастная спектральная двухэнергетическая маммография (CESM): учебное пособие для обучающихся в системе высшего и дополнительного профессионального образования. – СПб.: ФГБУ «НМИЦ онкологии им. Н.Н. Петрова» Минздрава России, 2020. – 68 с.
3. Бусько Е.А. МУЛЬТИПАРАМЕТРИЧЕСКОЕ УЛЬТРАЗВУКОВОЕ ИССЛЕДОВАНИЕ В РАННЕЙ ДИАГНОСТИКЕ И МОНИТОРИНГЕ ЛЕЧЕНИЯ РАКА МОЛОЧНОЙ ЖЕЛЕЗЫ. Диссертация на соискание ученой степени доктора медицинских наук. Санкт-Петербург, 2021.
4. Тюляндин С.А., Жукова Л.Г., Королева И.А., Пароконная А.А., Семиглазова Т.Ю., Стенина М.Б. и соавт. Практические рекомендации по лекарственному лечению рака молочной железы. Злокачественные опухоли : Практические рекомендации RUSSCO #3s2, 2021 (том 11). 09

11328212/RIB/web/12.24/0

---

## Теги

- Онкология
- 

## Source URL:

<https://pro.novartis.ru/therapeutical-areas/oncology/breast-cancer/information/mrt-molochnyh-zhelez-kak-komu-i-zachem>