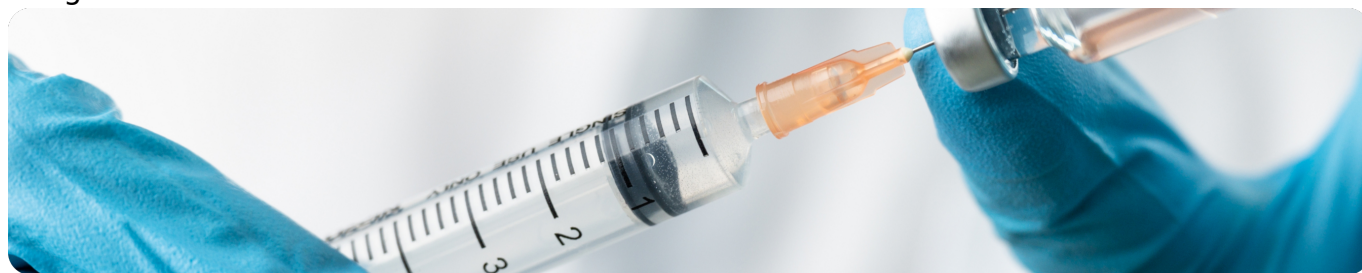

Особенности интерпретации динамики опухолевого процесса на фоне иммунотерапии

Image



Особенности интерпретации динамики опухолевого процесса на фоне иммунотерапии

До эры терапии опухолей с помощью ингибиторов контрольных точек иммунитета (анти-CTLA4, анти-PD1/анти-PD-L1), для визуальной оценки эффективности лечения использовались критерии оценки ответа солидных опухолей RECIST (Response Evaluation Criteria In Solid Tumors). Они основывались на результатах КТ с контрастным усилением и единой методикой постконтрастного сканирования.

Ответ по RECIST подразумевает значимое сокращение размеров исходных опухолевых очагов, при условии отсутствия появления новых.

Особенностями ответа на иммунную терапию, с которыми впервые столкнулись онкологи, были следующие:

- длительное устойчивое стабильное состояние опухолевого процесса (у некоторых пациентов — с последующим медленным, устойчивым уменьшением опухоли, спустя месяцы и годы от старта иммунной терапии);
- появление ответа в виде сокращения размеров опухоли после изначально очевидного увеличения опухолевых очагов/очага;
- ответ на лечение ранее выявленных очагов (уменьшение их размеров) на фоне появления новых.

Одной из причин визуальных отличий ответа опухоли на иммунотерапию может являться транзиторная лимфоидная инфильтрация. Первоначальное увеличение ранее выявленных очагов или появление на фоне лечения новых метастазов определяют как псевдопрогрессирование. Наблюдается это явление примерно в 2-10% случаев.

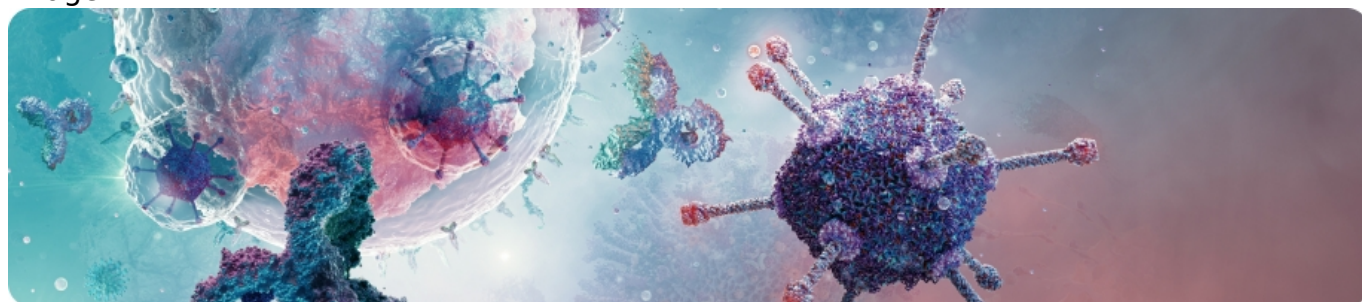
Необходимость нестандартного подхода в оценке эффективности ингибиторов иммунных контрольных точек привели к созданию специальных критериев оценки

ответа на иммунотерапию Immune-Related Response Criteria – IrRC, в которых было предложено изменить отношение к новым очагам и росту исходных очагов.

Сложность клинического применения критериев rRC привела к созданию критериев IrRECIST — Immune-Related Response Evaluation Criteria In Solid Tumors, immune RECIST и immune-modified RECIST. Особенности оценки применения иммунотерапии лимфом привела к созданию критериев RECIL и LYRIC.

Для фиксации этих паттернов ответа был разработан критерий иммунного ответа (irRC). При использовании irRC часть пациентов, ранее классифицированных RECIST как имеющих прогрессирующее заболевание, реклассифицируются в имеющих частичные ответы или стабилизацию заболевания.

Image



Все предложенные системы оценки и принятия решения о наличии прогрессирования заболевания на фоне иммунотерапии рекомендуют продолжать лечение до повторного рентгенологического подтверждения факта прогрессирования. Также критически важными оказываются субъективная клиническая оценка врачом вероятной пользы от продолжения иммунотерапии, отсутствие значимого ухудшения общего состояния пациента.

Развитие некоторых иммуно-опосредованных нежелательных явлений (например, серозиты) в некоторых случаях может быть интерпретировано лучевым диагностом как прогрессирование заболевания. В таких случаях рекомендуется повторное морфологическое исследование, которое поможет принять верное решение относительно дальнейшей тактики лечения пациента.

Отсутствие злокачественных клеток в биоптате опухоли, либо выраженный патоморфоз, инфильтрация ткани цитотоксическими лимфоцитами (CD8+) могут послужить значимым аргументом в пользу продолжения иммунной терапии. Клиническое значение псевдопрогрессирования состоит в том, что некоторым пациентам, получающим иммунотерапию, необходимо продолжать лечение, несмотря на рентгенологические находки, если с точки зрения лечащего врача пациент получает от него пользу.

Категории ответов по iRECIST имеют префикс «i» (то есть иммунный):

- полный ответ на иммунотерапию (iCR) — это исчезновение всех целевых образований;
- частичный ответ на иммунотерапию (iPR) — уменьшение суммы наибольших диаметров целевых очагов на $\geq 30\%$;
- неподтверждённое прогрессирование заболевания (iUPD) — появление новых

очагов не является признаком прогрессирования; диаметры новых очагов прибавляются к общей сумме таргетных очагов; окончательная оценка ответа опухоли требует подтверждения через 4 недели;

- подтверждённое прогрессирование заболевания (iCPD) — увеличение сумм наибольших диаметров целевых очагов на $\geq 30\%$ с абсолютным приростом от 5мм;
- «стабильное заболевание» (iSD) — ничего из вышперечисленного.

Image

Основываясь только на рентгенологических данных, невозможно дифференцировать псевдо- и истинное прогрессирование опухолевого процесса. **Установить псевдопрогрессирование можно только ретроспективно.** Этот подход позволяет идентифицировать отсроченные ответы на лечение, которые случаются после псевдопрогрессии.

Целевые (таргетные) очаги отбираются из общего количества измеряемых очагов (не более 5-ти очагов во всём организме пациента и не более 2-х в одном органе), по которым в дальнейшем количественно оценивается динамика заболевания. Продуктом всех измерений является «сумма наибольших размеров». Прочие (нецелевые очаги) оцениваются только качественно – есть они или исчезли.

При оценке динамики очагов в каждой временной точке требуется измерять выбранные ранее целевые образования.

Для установления объективного ответа опухоли используются критерии RECIST 1.1, но главным изменением для iRECIST является концепция сброса результата, если при следующей оценке по RECIST 1.1 прогрессирование сопровождается уменьшением опухоли. Это отличает iRECIST от RECIST 1.1, при котором любое прогрессирование исключает вероятность последующего выставления полного ответа, частичного ответа или стабилизации. Если никаких изменений не выявлено, то в этой временной точке ответ фиксируется как iUPD.

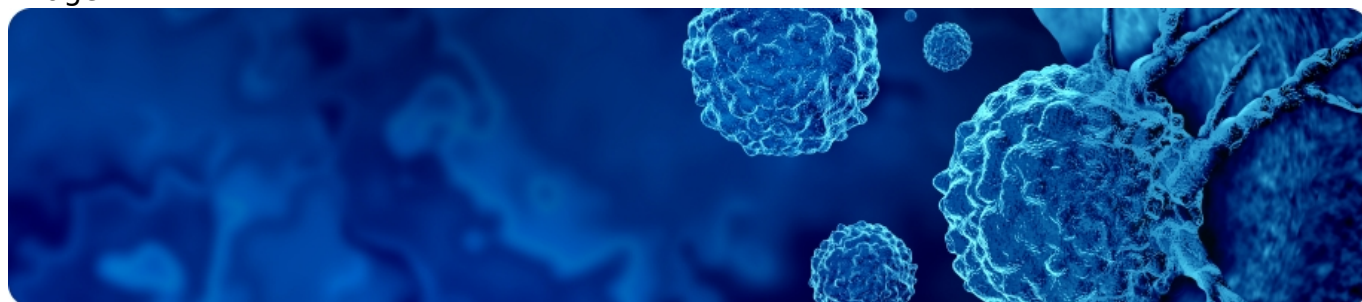
Этот подход позволяет идентифицировать отсроченные ответы на лечение, которые случаются после псевдопрогрессии.

В большинстве случаев клиницисты, подозревая псевдопрогрессирование и принимая решение о продолжении иммунотерапии, ориентируются на общее состояние пациента. Если состояние пациента улучшается или остается стабильным, а полученные визуальные данные свидетельствуют об увеличении опухолевого очага, то феномен псевдопрогрессирования высоковероятен и следует продолжать лечение. В последующем необходимо выполнять регулярный контроль для оценки динамики размеров опухоли. Важно помнить, что псевдопрогрессирование может быть растянуто во времени.

В таких случаях, при принятом решении продолжить лечение, эффект иммунотерапии оценивается как «неподтвержденное прогрессирование» или «неопределенный ответ».

В критериях, оценивающих эффект иммунотерапии необходимо учитывать и информацию о клиническом статусе пациента. Только стабильное (или улучшающееся) состояние пациента на фоне иммунотерапии при увеличивающемся объеме опухоли дает основание подозревать псевдопрогрессирование и оценивать эффект лечения как «неподтвержденное прогрессирование» или «неопределенный ответ». В проведении дифференциального диагноза между псевдопрогрессированием и истинным прогрессированием может помочь оценка биомаркеров крови. Например, при псевдопрогрессировании может быть отмечено значимое снижение уровня внеклеточной опухолевой ДНК в крови у пациентов с KRAS-мутированной аденокарциномой или BRAF-мутированной меланомой. В качестве биомаркера оценки псевдопрогрессирования может также рассматриваться интерлейкин-8. Уровень интерлейкина-8 в крови как маркера активности злокачественной опухоли снижается при псевдопрогрессировании и повышается при истинном прогрессировании.

Image



Расширение доступности ПЭТ/КТ с 18F-ФДГ предопределило его стандартное использование при оценке эффективности лечения многих солидных опухолей и лимфом. Если критерии оценки ответа на лечение с применением КТ имеют аббревиатуру RECIST, то критерии оценки по результатам ПЭТ/КТ в своём названии имеют аббревиатуру PERCIST.

При оформлении протокола результатов ПЭТ/КТ пациента с солидной опухолью необходимо учитывать пожелания его лечащего врача об ожидаемых критериях ответа на проводимое лечение: RECIST 1.1 или irRECIST, или PERCIST, или iPERCIST, или imPERCIST.

Таргетная и иммунотерапия может привести к связанным с иммунитетом воспалительным изменениям на ПЭТ/КТ с 18F-ФДГ. Следующие особенности типичны для воспалительного иммунного ответа и не должны быть неверно истолкованы как прогрессирование заболевания:

- Симметричная медиастинальная и hilarная узловатая активность, развивающаяся на фоне метастазов в легкие
- Диффузное повышение активности селезенки, поджелудочной железы, печени
- Высокая асимметричная активность миндалин

Иммуномодулирующие методы лечения, включая терапию антителами против PD1 или CTLA4, могут вызывать различные аутоиммунные состояния. Поскольку эти процессы носят воспалительный характер, они могут маскироваться под новые очаги злокачественности на ПЭТ/КТ с 18F-ФДГ. Они должны быть рассмотрены, особенно когда замечена новая патология в контексте метаболической реакции в другом месте. К ним относятся аутоиммунный гипофизит, тиреоидит, колит или адреналит.

ПЭТ/КТ с 18F-ФДГ является полезным маркером раннего биологического ответа на ингибирование BRAF с полным или существенным снижением метаболической активности, наблюдаемым уже через 15 дней после начала терапии. Снижение утилизации глюкозы на ранних стадиях терапии BRAF, вероятно, является фармакодинамическим показателем снижения передачи сигналов через MAP-киназный путь и является необходимым, но иногда недостаточным требованием для последующего клинического ответа и улучшения выживаемости. Реактивация использования глюкозы, ранее реагирующими опухолями, является биомаркером реактивации передачи сигналов по этому пути.

NOTA BENE:

- Оценка эффективности иммунотерапии злокачественных новообразований ингибиторами CTLA-4, PD-1 и PD-L1 допускает вероятность феномена псевдопрогрессирования
- Созданы специализированные критерии для визуальной оценки эффективности применения ингибиторов иммунных контрольных точек
- Лечащий врач в направлении пациента на ПЭТ/КТ с целью оценки эффективности иммунотерапии должен указать ожидаемые им критерии ответов на проведенное лечение
- Лабораторная оценка отдельных биомаркеров крови при дифференциальной диагностике между псевдопрогрессированием и истинным прогрессированием
- Принятие решения о продолжении иммунотерапии, несмотря на рентгенологические находки, может быть основано и на динамике общего состояния пациента
- Ребиопсия помогает принять верное решение относительно дальнейшей тактики лечения пациента при неоднозначности клинического трактования результатов визуального метода исследования

Список литературы

1. Chiou V.L., Burotto M. Pseudoprogression and Immune-Related Response in Solid Tumors. *J Clin Oncol*. 2015 Nov 1;33(31):3541-3.
2. Eisenhauer E.A., Therasse P., Bogaerts J. et al. New response evaluation criteria in solid tumours: revised RECIST guideline (version 1.1). *Eur. J. Cancer*. 2009 Januar;45(2):228-47
3. Саржевский В.О., Мельниченко В.Я., Паньшина И.В., Мочкин Н.Е., Богатырев В.С., Боршевецкая М.М., Смирнова Е.Г., Банникова А.Е., Самойлова А.А., Мамедова А.А., Рукавицын А.А., Васильев С.С., Броннов О.Ю. Феномен псевдопрогрессирования при иммунотерапии злокачественных новообразований: все ли так однозначно? *Современная Онкология*. 2021; 23 (3): 496-500. DOI: 10.26442/18151434.2021.3.200952
4. Wolchok JD, Hoos A, O'Day S, et al. Guidelines for the evaluation of immune therapy activity in solid tumors: immune-related response criteria. *Clin Cancer Res*. 2009;15(23):7412-20.
5. Pignon JC, Jegede O, Shukla SA, et al. irRECIST for the evaluation of candidate

- biomarkers of response to nivolumab in metastatic clear cell renal cell carcinoma: analysis of a phase II prospective clinical trial. Clin Cancer Res. 2019;25(7):2174-84.
6. Seymour L, Bogaerts J, Perrone A, et al. iRECIST: guidelines for response criteria for use in trials testing immunotherapeutics. Lancet Oncol. 2017;18(3):e143-52.
 7. Younes A, Hilden P, Coiffi B, et al. International Working Group consensus response evaluation criteria in lymphoma (RECIL 2017). Ann Oncol. 2017;28(7):1436-47.
 8. Cheson BD, Byrd JC, Rai KR, et al. Refinement of the Lugano Classification lymphoma response criteria in the era of immunomodulatory therapy. Blood. 2016;128(21):2489-96.
 9. Методическая рекомендация: интерпретация исследований пэт/кт при меланоме. – М. : ООО «ПЭТ-Технолоджи», 2021.
 10. Проценко С. А., Антимоник Н. Ю., Баллюзек М. Ф., Берштейн Л. М., Жукова Н. В., Новик А. В. и соавт. Практические рекомендации по управлению иммуноопосредованными нежелательными явлениями. Злокачественные опухоли : Практические рекомендации RUSSCO #3s2, 2021 (том 11). 50
 11. Оганесян А.П. Оценка эффективности современной иммунотерапии солидных опухолей. Диссертация на соискание ученой степени кандидата медицинских наук. Санкт-Петербург, 2021.
 12. Молчанов О.Е., Лисицын И.Ю. Псевдопрогрессирование у больных почечно-клеточным раком на фоне иммунотерапии // Урологические ведомости. – 2019. – Т. 9. – № 4. – С. 47-58. <https://doi.org/10.17816/uroved> 9447-58
 13. Семиглазов В.Ф., Целуйко А.И., Донских Р.В. и др. Иммунология и иммунотерапия рака молочной железы // Эффективная фармакотерапия. 2020. Т. 16. № 11. С. 46-51. DOI 10.33978/2307-3586-2020-16-11-46-51
 14. Юдин Д.И., Лактионов К.К., Саранцева К.А., Бредер В.В., Реутова Е.В., Борисова О.И., Ардзинба М.С. Псевдопрогрессирование на фоне иммунотерапии. Медицинский совет. 2019; 10: 10-14. DOI: <https://doi.org/10.21518/2079-701X-2019-10-10-14>.
 15. iRECIST: критерии оценки ответов опухолей на иммунотерапию: методические рекомендации / сост. А. С. Доможирова, И. А. Трофименко, П. Б. Гележе [и др.] // Серия «Лучшие практики лучевой и инструментальной диагностики». – Вып. 82. – М: ГБУЗ «НПКЦ ДиТ ДЗМ», 2021. – 28 с.
 16. Imaging of tumour response to immunotherapy - PubMed (nih.gov)

11328223/RIB/web/12.24/0

Теги

- Онкология

Source URL:

<https://pro.novartis.ru/therapeutic-areas/oncology/breast-cancer/information/osobennosti-interpretacii-dinamiki-opuholevogo-processa-na-fone-immunoterapii>