


На что стоит обратить внимание у пациентас СЗ-гломерулопатией?

Image



## **На что стоит обратить внимание у пациентас СЗ-гломерулопатией?**

СЗГП — редкое заболевание почек, которое характеризуется воспалительными процессами с неопределенной этиологией. Отмечается его серьезный прогноз и медленное, но иногда острое прогрессирование, что означает риск тяжелой почечной недостаточности. Ниже представлена информация о заболевании, его этиопатогенезе и верификации диагноза через современные методы морфологической диагностики, а также алгоритм терапии и дифференцированный прогноз для пациента.

*Пожалуйста, нажмите на интересующий вас раздел, чтобы его открыть.*

**СЗ-гломерулопатия: ключевые моменты, эпидемиология, патогенез и комлементарные аспекты**

СЗ-гломерулопатия (СЗГП) представляет собой хроническое редкое заболевание почек, характеризующееся нарушением системы комплемента и отложением фракции СЗ в биоптате почечной ткани. Это состояние включает два подтипа: болезнь плотных депозитов (БПД) и СЗ-гломерулонефрит (СЗГН), различающиеся по локализации отложений СЗb, обнаруживаемых при электронной микроскопии.

Image

Мировая распространенность СЗГП составляет **2-3 случая на миллион.**

Image

Показатели распространенности варьируются от **5 случаев на миллион в США.**

Image

До **140 случаев на миллион в Европе**  
(например, на **Кипре**<sup>1</sup>).

Image

Не отмечается значимых различий в частоте  
заболеваемости между **мужчинами** и **женщинами**<sup>1, 2</sup>.

## **Регуляция альтернативного пути активации комплемента**

Регуляция альтернативного пути активации комплемента занимает ключевое место в патогенезе СЗГП. Более 90% случаев связаны с патологией его механизма действия в жидкой фазе и гликокаликсе, покрывающем поры эндотелия клубочков. Эти

нарушения могут привести к **устойчивой активации компонента С3 и отложению С3b** в базальной мембране. **Фактор В** способствует формированию С3-конвертазы и, в конечном итоге, С5-конвертазы. Активация компонента порождает два мощных анафилатоксина: С3а и С5а<sup>1</sup>.

Эти компоненты обладают широким спектром физиологических воздействий, схожих с теми, которые реализуются при аллергической реакции немедленного типа. Часто причиной СЗГП являются моноклональные гаммапатии.

Схема 1. С-нефритические факторы<sup>17</sup>.

Image

**Нефритический фактор** (С3NeF), стабилизируя С3-конвертазу, усиливает протеолиз молекулы С3 альтернативного пути комплемента. При физиологических условиях конвертаза С3 разлагает молекулу С3 на С3а и С3b. Когда С3NeF связывается с С3-конвертазой, он препятствует ее диссоциации, продлевая ее активность и увеличивая протеолиз С3с последующим депонированием С3b<sup>4</sup>.

**СЗГН и БПД: дифференциальная диагностика и ключевые показатели клинических проявлений**

## **Клинико-патологические проявления:**

СЗГН характеризуется более выраженными поражениями сосудов и гистологическими признаками хронических состояний, таких как гломерулосклероз и интерстициальный фиброз. В случае БПД вероятнее обнаружение полулунных образований<sup>5</sup>.

## **БПД:**

Image

- Мезангиальные и внутримембранные, протяженные, электронноплотные, осмофильные отложения<sup>6-8</sup>.
- Наблюдается у 33% пациентов с СЗГП<sup>1</sup>.

## **СЗГН:**

Image

- Мезангиальные, субэндотелиальные, субэпителиальные и (или) внутримембранные отложения<sup>6-8</sup>.
- Ультраструктуральные характеристики менее выражены<sup>8</sup>.
- Наблюдается у 66% пациентов с СЗГП<sup>1</sup>.

## **Дифференциальная диагностика БПД и СЗГН**

Таблица 1. Дифференциальная диагностика БПД и СЗГН<sup>17</sup>.

Image

## **Иммунофлюоресцентная биопсия как ключ к диагнозу СЗГП**

Диагностика СЗГП базируется на всесторонней оценке данных, полученных при биопсии почечной ткани, включая клинические, серологические и генетические показатели<sup>11</sup>. Она может быть осуществлена при наличии постоянной протеинурии > 500 мг/сутки, сниженной СКФ и/или необъяснимой гипертензии и гематурии<sup>1</sup>.

**Основные показания к выполнению биопсии почки<sup>18</sup>:**

Image

Стойкая протеинурия и (или) гематурия после исключения других причин нефритического синдрома (острый, быстро прогрессирующий, хронический).

Image

Нефротический синдром.

Image

Снижение СКФ необъяснимое при клиническом исследовании (острое или хроническое).

Image

Уточнение характера поражения почек при системных заболеваниях (множественная миелома, AL-амилоидоз, AA-амилоидоз, системная красная волчанка, антифосфолипидный синдром, системный васкулит и др.).

По результатам биопсии почек могут быть проведены световая микроскопия, иммунофлюоресцентная микроскопия (ИФА) и электронная микроскопия. Наиболее показательной с точки зрения подтверждения диагноза может служить биопсия с ИФА.

Image

### **Световая микроскопия<sup>10</sup>**

Image

- Результаты отличаются разнообразием. **Световая микроскопия не отличается специфичностью** — часто не представляется возможным сформировать однозначное заключение.
- Имеются мезангиальные и эндокапиллярные пролиферативные поражения, а также полулунные и мембранопротрофирующие<sup>1</sup>.

### **ИФА<sup>10</sup>**

Image

- Яркое окрашивание компонента комплемента С3 более чем на два порядка по сравнению с любым другим иммунным реагентом.

### **Электронная микроскопия<sup>10</sup>**

Image

- Электронно-плотные отложения в мезангии вдоль ГБМ.
- Необходима электронная микроскопия для однозначного определения БПД и СЗГН<sup>1</sup>.

## **Путь к эффективному лечению пациента с СЗГП: стратегии и вызовы**

**Цели терапии СЗГП являются многогранными и включают в себя:**

- контроль воспаления;
- сохранение почечной функции;
- предотвращение прогрессирования хронического заболевания почек.

**Основные критерии эффективности терапии гломерулонефрита<sup>19</sup>:**

- полная ремиссия: **протеинурия < 300 мг/сут;**
- частичная ремиссия: снижение суточной протеинурии больше чем на **50%** от исходного уровня или снижение ее абсолютного значения менее **3,5 г/сут;**
- рецидив: вновь возникшая протеинурия более 3,5 г/сут после полной ремиссии или нарастание после частичной ремиссии.

Схема 2. Краткий алгоритм лечения СЗГП, согласно KDIGO<sup>1, 14, 20</sup>.

Image

## **Перспективные методы лечения СЗГП и блокирование активации комплемента**

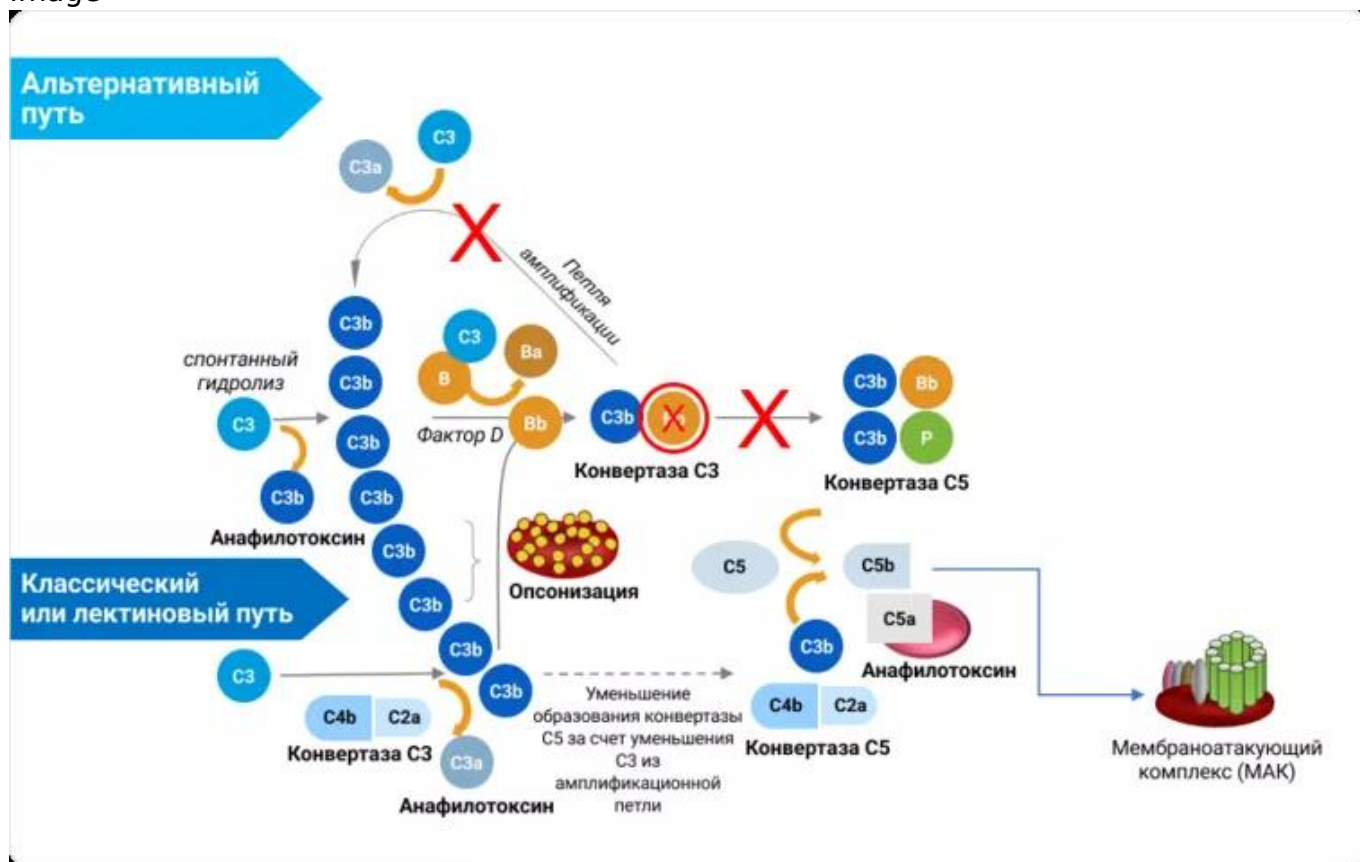
Существует недостаток эффективных методов лечения СЗГП, что создает невыполненную потребность в этой области. При трансплантации почек и плазматерапии высокая частота рецидивов и отторжений трансплантатов представляют серьезную проблему. Действующие методы лечения не изменяют ход заболевания, представлены неспецифическими подходами, такими как антигипертензивные препараты и широкий спектр иммунодепрессантов. Согласно данным клинических исследований, СЗГП имеет тенденцию к прогрессированию и демонстрирует переменный ответ на системную терапию, влияющую на иммуновоспалительный процесс.

Отдельно стоит отметить, что консервативная терапия демонстрирует худшие

исходы по сравнению с иммунодепрессантами: удвоение уровня креатинина в сыворотке крови или почечная недостаточность<sup>16</sup>.

К сожалению, применение ингибиторов фракции C5 не показало убедительных результатов в их эффективности. Важно блокировать активацию альтернативного пути комплемента — то есть необходимо наиболее **проксимальное действие для подавления амплификационной петли**, в рамках которой реализуется синтез фракции C3b — причины СЗГП. Текущие рекомендации по лечению опираются на экспертное мнение. Поэтому в данный момент требуются новые методы лечения для устранения симптомов заболевания и замедления прогрессирования СЗГП. Одним из таких методов может быть патогенетическая терапия, блокирующая активацию комплемента<sup>1, 13, 14</sup>.

Image



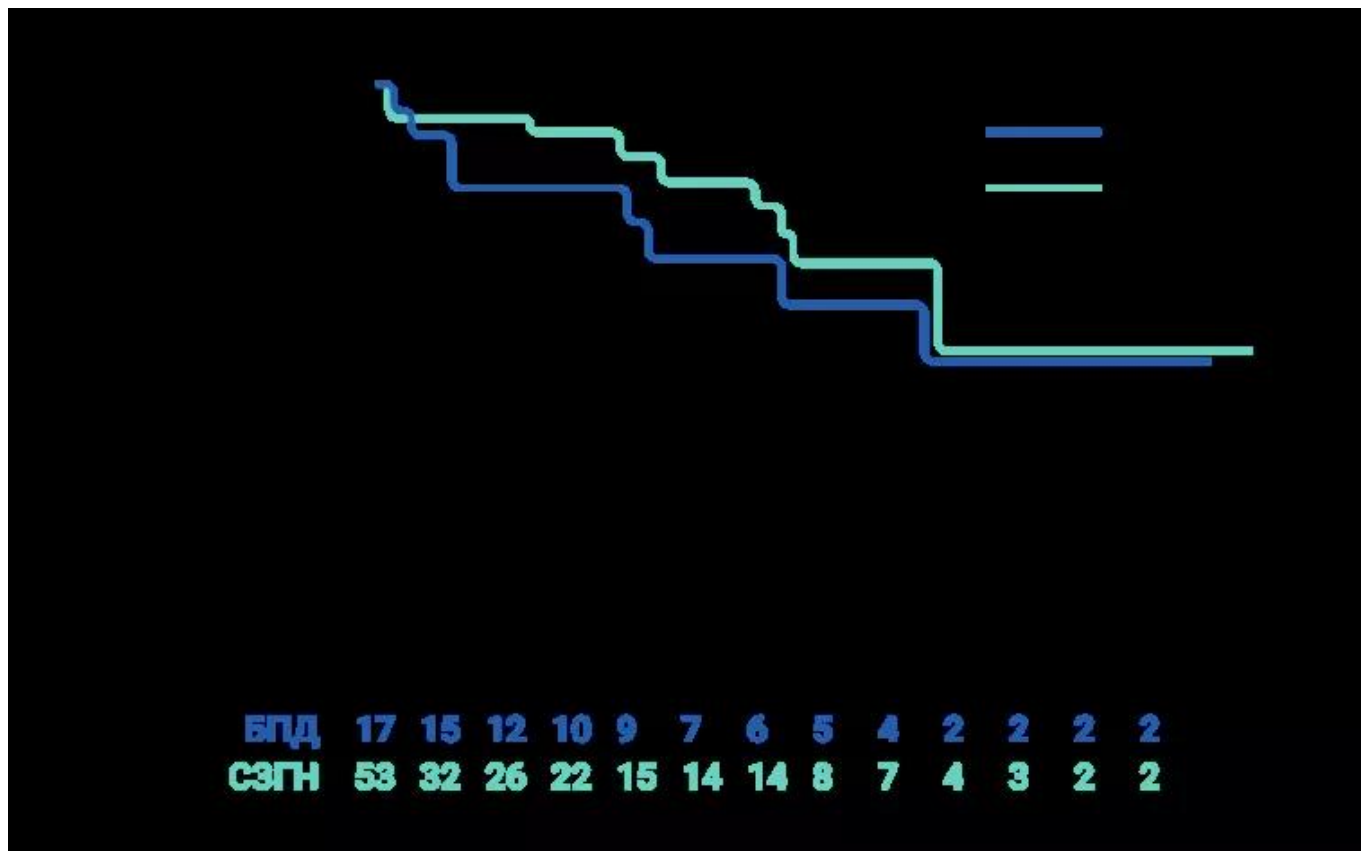
**Прогноз пациента в зависимости от типа СЗГП**

## **Прогноз и перспективы в управлении течения пациентов**

Чаще характерно медленное прогрессирование СЗГН. БПД проявляется остро (с прогрессирующей гломерулонефритом) у молодых пациентов, что увеличивает вероятность развития терминальной стадии хронической почечной недостаточности.

Схема 3. Анализ выживаемости почек методом кривой Каплана-Мейера в зависимости от типа СЗГ<sup>5</sup>.

Image



Несмотря на применение нефропротективной и иммуносупрессивной терапии:

Image

41% взрослых пациентов с БПД и 30,3% пациентов с СЗГН достигли диализ-потребной хронической почечной недостаточности в течение 10–12 лет.

Image

Прогноз заболевания, начавшегося в детском возрасте, также тревожный — у 50% детей с БПД развилась диализ-потребная хроническая почечная недостаточность в течение 10 лет, при этом нефропротективная терапия, как правило, не уменьшает уровень протеинурии у детей.

Image

После трансплантации возможны рецидивы и потеря аллотрансплантата, что отмечается в 50% случаев при БПД и в 75% случаев при СЗГН.

Image

Частые рецидивы заставляют искать оптимальные стратегии лечения, учитывая высокие затраты на лечение и увеличение числа нетрудоспособных молодых людей в обществе<sup>5, 12</sup>. На текущий момент активно разрабатываются новые комбинированные блокирующие лекарственные препараты, что вселяет оптимизм в устойчивом достижении ремиссии при СЗГП.

**СЗГП: вызовы для врача-нефролога и важность коллаборации специалистов здравоохранения**

Тяжелый характер воспалительного поражения почек с разнообразной этиологией и серьезным прогнозом характеризует СЗГП.

Image

Лечащему врачу важно корректно подтвердить диагноз (как морфологически, так и с помощью иммунофлуоресцентной микроскопии) и своевременно назначить релевантную терапию, так как СЗГП может быстро прогрессировать до тяжелой почечной недостаточности.

Image

Улучшение диагностики для оптимизации лечения тесно связано с дальнейшим изучением механизмов развития этого заболевания.

Image

Эффективная стратегия ведения пациентов с этими редкими и прогностически неблагоприятными заболеваниями зависит от тесной экспертной коллаборации между нефрологами, иммунологами, патологами и другими специалистами.

Image

Исключительная редкость и сложность патологии СЗГП подчеркивают важность совместной работы и обмена экспертным опытом для своевременной диагностики и лечения пациентов<sup>15</sup>.

## **Список сокращений**

**СЗГП** — СЗ-гломерулопатия;  
**БПД** — болезнь плотных депозитов;  
**СЗГН** — СЗ-гломерулонефрит;

**тХБП** — терминальная хроническая болезнь почек;  
**СД** — сахарный диабет;  
**СКФ** — скорость клубочковой фильтрации;  
**ИФА** — иммуноферментный анализ;  
**ГБМ** — гломерулярная базальная мембрана;  
**иАПФ** — ингибитор ангиотензинпревращающего фермента;  
**БРА** — блокатор рецепторов ангиотензина;  
**ММФ** — микофенолат мофетила;  
**ГКС** — глюкокортикостероид;  
**ЦФ** — циклофосфамид;  
**СПБ** — суточная потеря белка;  
**С3G** — С3-гломерулопатия;  
**В/В** — внутривенно;  
**MASP2** — 2-я маннан-связывающая лектин-серинпротеаза;  
**aHuS** — атипичный гемолитико-уремический синдром;  
**C4BP** — C4b-связывающий белок;  
**C5aR1** — 1-й рецептор комплемента C5a;  
**CD46** — кластер дифференциации 46;  
**CR1** — 1-й тип рецептора комплемента;  
**CR2** — 2-й тип рецептора комплемента;  
**DAF** — фактор ускорения распада комплемента;  
**FN** — фактор H;  
**MASP** — маннан-связывающая лектин-серинпротеаза;  
**MBL** — маннозосвязывающий лектин;  
**PNH** — пароксизмальная ночная гемоглобинурия.

\* Результаты клинических исследований оказались неоптимальными, и «Алексион» решил прекратить разработку ALXN2040 для лечения С3G.

## **Список литературы**

1. Smith RJH et al. Nat Rev Nephrol. 2019;15:129-143.
2. Доступ по ссылке:  
<https://rarediseases.org/rare-diseases/c3-glomerulopathy-dense-deposit-d...> Дата последнего доступа: 14.12.2023.
3. Caravaca-Fontán F, et al. Nephron 2020;144(6):272-80.
4. Corvillo F, López-Trascasa M. Acquired partial lipodystrophy and C3 glomerulopathy: Dysregulation of the complement system as a common pathogenic mechanism. Nefrologia (Engl Ed). 2018 May-Jun;38(3):258-266. English, Spanish. doi: 10.1016/j.nefro.2017.10.002. Epub 2017 Dec 24. PMID: 29279276.
5. Medjeral-Thomas et al. Clin J Am Soc Nephrol. 2014;9(1):46-53.
6. Thomas S et al. Indian J Nephrol. 2014;24:339-48.
7. D'Agati VD, Bomback AS. Kidney Int. 2012;82:379-81.
8. Barbour TD et al. Semin Nephrol 2013;33:493-507; микроснимки от Бэрбура и соавт.
9. Ito N et al. Clin Exp Nephrol 2017;21:541-551.

10. Sethi S et al. *Kidney Int.* 2009;75:952-960.
11. Schena FP, et al. *Int J Mol Sci.* 2020;21(2):525.
12. Захарова Е.В., Зыкова А.С. С3 гломерулопатия: путь от световой микроскопии до таргетной терапии. *Нефрология и диализ.*2023. 25(3):345-359. doi: 10.28996/2618-9801-2023-3-345-359.
13. Mastellos DC et al. *Semin Hematol.* 2018;55.
14. Goodship TH et al. *Kidney Int.* 2017;91(3):539-551.
15. Добронравов В.А., Смирнов А.В. Мембранопролиферативный гломерулонефрит в российской популяции // *Терапевтический архив.*- 2018. - Т. 90. - №12. - С. 39-47. doi: 10.26442/00403660.2018.12.000007.
16. Ravindran A et al. *Mayo Clin Proc.* 2018;93(8):991-1008.
17. Viola A, Munari F, Sánchez-Rodríguez R, Scolaro T, Castegna A. The Metabolic Signature of Macrophage Responses. *Front Immunol.*2019 Jul 3;10:1462. doi: 10.3389/fimmu.2019.01462. PMID: 31333642; PMCID: PMC6618143.
18. Клинические рекомендации «Хроническая болезнь почек (ХБП)». Рубрикатор клинических рекомендаций. [Электронный ресурс].URL: [https://cr.minzdrav.gov.ru/recomend/469\\_2](https://cr.minzdrav.gov.ru/recomend/469_2) Last accessed January 2024.
19. Карунная А.В., Добронравов В.А. Ремиссии и прогрессирование С3-гломерулопатии. *Терапевтический архив.*2022;94(6):718-724.
20. KDIGO. *Kidney Int* 2021;100:S1-S276.

## Полезные материалы



---

Статья

20 минут

**IgA-нефропатия: о чем стоит помнить врачу-нефрологу**

Статья  
- 20 июн 2025

20 минут

**IgA-нефропатия: о чем стоит помнить врачу-нефрологу**

[See more details](#)

Hide details



---

Статья

2 минуты

**СЗ-гломерулопатия**

Статья  
- 19 июн 2025

2 минуты

**С3-гломерулопатия**

[See more details](#)

Hide details

11657486/IPT/DIG/04.26/0

Image

---

## Теги

- Нефрология
- 

## Source URL:

<https://pro.novartis.ru/therapeutical-areas/nefrologiya/c3-glomerulopatiya/na-chto-stoit-obratit-vnimanie-u-pacienta-s-c3-glomerulopatiey>