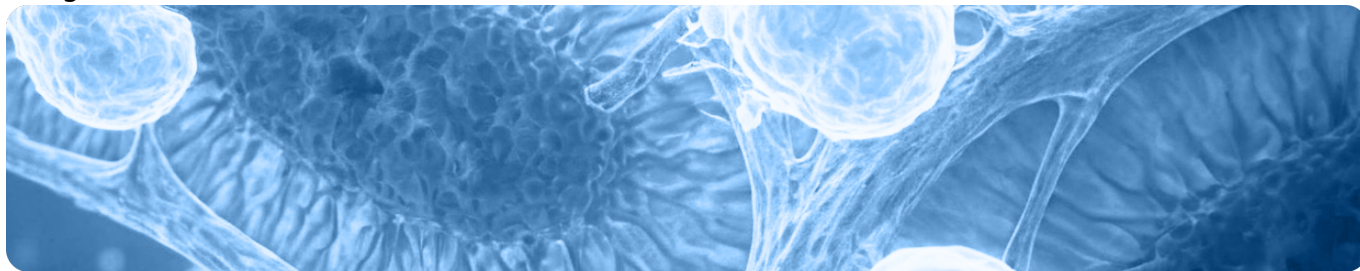


IgA-нефропатия: о чем стоит помнить врачу-нефрологу?

Image



IgA-нефропатия: о чем стоит помнить врачу-нефрологу?

IgA-нефропатия представляет собой гетерогенное иммуновоспалительное заболевание почек, приводящее к развитию необратимых изменений их структуры. Ниже вы сможете ознакомиться с основными клинико-морфологическими характеристиками IgA-нефропатии и факторами неблагоприятного прогноза. Затронуты вопросы значимости диагностики и морфологической классификации MEST-C и приведен детальный алгоритм ведения пациентов с данным заболеванием.

Пожалуйста, нажмите на интересующий вас раздел, чтобы его открыть.

IgA-нефропатия: основные характеристики и особенности, распространенность

IgA-нефропатия — гетерогенное аутоиммунное заболевание^{1, 2}, описанное Жаном Бергером в 1968 году³. Это самая распространенная форма первичного гломерулонефрита в мире, каждая третья нефробиопсия (27%) имеет данное заключение⁴⁰. Процентное соотношение всех случаев IgA-нефропатии к общему числу индикационных биопсий и морфологически подтвержденных первичных иммунных гломерулопатий составляет 20,5% и 31,7% соответственно⁶. Более того, данная патология является и самой частой причиной развития терминальной почечной недостаточности^{3, 4}.

Структура нефробиопсий (n=8517) по данным британского регистра UKRR⁴⁰.

Image

Заболеваемость среди взрослого населения составляет примерно 25 случаев на миллион человек в год⁵.

Глобальные данные по распространенности IgA-нефропатии в некоторых регионах мира⁴.

Image

В российской популяции IgA-нефропатия не только является наиболее распространенной гломерулопатией, но также представляет собой один из наиболее частых клинических и морфологических диагнозов в практике нефрологов. В НИИ нефрологии ежегодно регистрируется около 45 случаев IgA-нефропатии среди резидентов Санкт-Петербурга. Это свидетельствует о заболеваемости, достигающей уровня от 8 до 10 случаев на миллион населения, что сопоставимо с европейской статистикой. Распространенность, клинические характеристики и прогноз IgA-нефропатии различаются в зависимости от географического и этнического контекста в России⁶.

Одной из характерных особенностей IgA-нефропатии является отложение IgA в мезангии клубочков, что приводит к пролиферации мезангиальных клеток^{7, 8}. Риск прогрессирования IgA-нефропатии до конечной стадии почечной недостаточности через 10 лет значительно варьируется (от < 10% до 60%)¹. На ранних этапах этот тип нефропатии может быть спонтанно обратимым, что подчеркивает важность ранней диагностики и проведения адекватной терапии для предотвращения дальнейшего прогрессирования болезни. Пациенты, страдающие IgA-нефропатией, требуют длительного наблюдения (не менее 10 лет), поскольку заболевание имеет склонность к прогрессированию⁹. Важно отметить, что согласно данным регистров нефробиопсии, IgA-нефропатия в 50% (13—60%) случаев может рецидивировать в трансплантированной почке¹⁰.

Роль иммунной системы в развитии IgA-нефропатии и роль активации пути комплемента

Воспалительная реакция слизистых оболочек запускает синтез IgA, однако на фоне точечных мутаций генов образуется дефектный белок с измененной структурой — галактозодефицитный IgA1⁴¹. Развитие патологического процесса сопровождается образованием аутоантител, направленных против галактозодефицитного IgA1, а также образованием патогенных иммунных комплексов, содержащих IgA1, что приводит к активации комплемента через альтернативный путь. Циркулирующие иммунные комплексы попадают в мезангий и вызывают клеточную пролиферацию мезангиальных клеток и чрезмерное образование внеклеточного матрикса, цитокинов и хемокинов, повреждая при этом почки^{2, 11, 12}.

Image

У 90% пациентов существуют гистологические доказательства вовлечения альтернативного пути комплемента.

Совместное отложение компонентов альтернативного пути (таких как C3, пропердин и фактор H) с иммунными комплексами в мезангии поддерживает активность альтернативного пути активации комплемента.

Существует гипотеза о четырехэтапном развитии IgA-нефропатии, в рамках которой предполагается активация пути комплемента^{2, 11, 12}.

Image

IgA-нефропатия: клиническая картина, диагностика и прогноз для пациента

IgA-нефропатия характеризуется широким спектром клинических

характеристик^{7, 9, 15–19, 36}:

- **Гематурия:** микро- и макрогематурия отмечается у 40—50% пациентов. При фазово-контрастной микроскопии осадка мочи выявляются дисморфные эритроциты.
- **Протеинурия:** обычно < 1 г/сут, редко изолированная. Нефротический синдром возникает у 5% пациентов, чаще у детей и подростков.
- **Артериальная гипертензия:** чаще в сочетании с высокоактивным гломерулонефритом, протеинурией и острой почечной недостаточностью.
- **Острая почечная недостаточность:** может возникнуть на любой стадии из-за тяжелого повреждения клубочков или окклюзии канальцев эритроцитами.
- **Хроническая почечная недостаточность:** чаще развивается у пациентов с высоким риском прогрессирования.
- **Повышение уровня IgA (в основном полимерных форм) в сыворотке крови:** отмечается у 35—60% пациентов и обычно не связано с тяжестью заболевания.

Качественная диагностика играет важную роль в определении необходимости проведения биопсии. Это включает в себя общий анализ мочи для оценки протеинурии и гематурии, а также измерение скорости клубочковой фильтрации.

Основные показания к выполнению биопсии почки³⁷:

Image

Стойкая протеинурия и (или) гематурия после исключения других причин.

Image

Нефротический синдром.

Image

Нефритический синдром (острый, быстро прогрессирующий, хронический).

Image

Снижение СКФ, необъяснимое при клиническом исследовании (острое или хроническое).

Image

Уточнение характера поражения почек при системных заболеваниях (множественная миелома, AL-амилоидоз, AA-амилоидоз, системная красная волчанка, антифосфолипидный синдром, системный васкулит и др.).

По результатам биопсии почек могут быть проведены световая микроскопия, иммунофлюоресцентная микроскопия (ИФА) и электронная микроскопия. Наиболее показательной с точки зрения подтверждения диагноза может служить биопсия с ИФА³⁸.

Проводятся анализы крови, такие как измерение уровня креатинина. При оценке биоптата почки учитываются гистологические параметры, такие как мезангиальная пролиферация (M), эндокапиллярная пролиферация (E), сегментарный гломерулосклероз (S), атрофия канальцев и интерстициальный фиброз (T), а также наличие клеточных или фиброзно-клеточных полулуний (C). Оценка каждого параметра биоптата помогает прогнозировать скорость снижения функции почек^{9, 20}.

Связь гистологических характеристик по шкале MEST с клиническими аспектами IgA-нефропатии²⁰:

Мезангиальная пролиферация

Image

Image

Течение заболевания у пациентов с мезангиальной пролиферацией (M1) и даже низкой протеинурией ≤ 1 г/день характеризуется схожим прогнозом, как у пациентов со стойкой протеинурией от 1 до 2 грамм в день. Таким образом, несмотря на более низкую экскрецию белка, в первом случае можно говорить о более высоком риске, а также о возможной пользе более ранней иммуносупрессии, потенциально улучшающей сохранение массы нефронов⁴².

Эндокапиллярная пролиферация

Image

Image

Связана с более быстрой потерей функции почек и худшей почечной выживаемостью. При этом использование иммуносупрессии может маскировать прогностическую ценность E в отношении почечных исходов. Данный признак указывает на необходимость исследования применения иммуносупрессивной терапии²².

Сегментарный гломерулосклероз (более четырех мезангиальных клеток):

Image

Image

Признаки гипертрофии подоцитов или склероз с локализацией на канальцевом полюсе, являющиеся одной из причин сегментарного гломерулосклероза, связаны с более выраженной протеинурией и более быстрым снижением функции почек. Вместе с тем у пациентов, имеющих описанные признаки, иммуносупрессивная терапия связана с лучшей почечной выживаемостью²².

Атрофия канальцев/интерстициальный фиброз

Image

Image

Критерий интерстициального фиброза (CI) оценивает уровень фиброза в

кортикальной зоне почки. Оценка этого критерия основана на определении процента площади интерстициального фиброза в корковом веществе. В норме доля фиброзной ткани в корковом веществе составляет до 5%.

Клеточные или фиброзно-клеточные полулуния

Image

Image

Наличие клеточных или фиброзно-клеточных полулуний (C1) характеризует значимо более высокий риск неблагоприятного почечного исхода при отсутствии иммуносупрессивной терапии, однако исчезающий при ее проведении. Обнаружение же C2-признаков говорит о неблагоприятном почечном исходе вне зависимости от иммуносупрессии²².

IgA-нефропатия: прогноз для пациента

Определение прогноза течения IgA-нефропатии в зависимости от клинической картины²⁰⁻²³:

Image

Прогноз заболевания у пациентов с IgA-нефропатией обусловлен широким спектром факторов и зависит не только от морфологических особенностей заболевания, но и от клинических и лабораторных показателей на момент его начала (например, уровня мочевины, протромбина, α 2-глобулина в крови и протеинурии)³¹.

Неблагоприятным признаком является манифестация в возрасте 35—40 лет, частые и выраженные эпизоды макрогематурии, а также эпизоды обострения^{32, 33}. У детей, особенно с ранним началом, прогноз обычно более благоприятный, чем у взрослых³⁵.

Критерии неблагоприятного прогноза согласно клиническим рекомендациям по диагностике и лечению IgA-нефропатии³⁴:

Image

Лечение IgA-нефропатии: существующие подходы

Основные критерии эффективности терапии IgA-нефропатии³⁹:

Image

Для лечения IgA-нефропатии ключевым методом остается симптоматическая терапия вне зависимости от уровня протеинурии, стадии хронической почечной

недостаточности или гистопатологических изменений. Основные меры включают применение ингибиторов АПФ/БРА для контроля артериальной гипертензии и протеинурии, а также диету с ограничением натрия. Пациентам рекомендуется аэробная физическая активность, коррекция массы тела и прекращение курения. Для пациентов с высоким риском, у которых протеинурия стабильно высокая (> 1 г/сут), рекомендуется применение иммуносупрессивной терапии в сочетании с симптоматическим лечением в течение 3—6 месяцев^{24–26}.

Лечение IgA-нефропатии: возможные перспективы

Краткий алгоритм лечения IgAN (рекомендации KDIGO)¹³.

Image

ГК проявляют важные противовоспалительные и иммуносупрессивные свойства. Однако широкая вариабельность реакции на них у разных пациентов представляет существенную проблему. Экспрессия различных изоформ рецепторов глюкокортикоидов влияет на чувствительность и специфичность ГК, которые могут изменяться в результате воспалительных и патологических процессов^{27, 28}.

Перспективным направлением лечения является применение комплемент-блокирующей терапии. Ингибирование проксимальной части альтернативного пути активации комплемента предотвращает амплификацию конвертазы C3 и C5, сохраняя активность лектинового и классического путей. При этом происходит угнетение образования провоспалительных факторов: опсонинов, анафилотоксинов и мембраноатакующего комплекса через выключение альтернативного пути комплемента^{14, 30}.

Список сокращений

IgA — иммуноглобулин А;
C3 — компонент комплемента 3;
C5 — компонент комплемента 5;
МАК — мембраноатакующий комплекс;
П — пропердин;
АП — альтернативный путь комплемента;
ЛП — лектиновый путь комплемента;
ТП — терминальный путь;
МСЛ — манноза-связывающий лектин;
FHR1,5 — белок 1,5, связанный с фактором комплемента Н;
АГ — артериальная гипертензия;
СКФ — скорость клубочковой фильтрации;
АПФ — ангиотензинпревращающий фермент;
БРА — блокатор рецепторов ангиотензина;
ГК — глюкокортикостероиды;
ММФ — микофенолата мофетил.

Список литературы

1. Barbour S, Reich H. *Curr Opin Nephrol Hypertens* 2018;214-20.
2. Rizk DV et al. *Front. Immunol* 2019;10;5042.
3. Berger J, Hinglais N. *J Urol Nephrol (Paris)*.1968;74:694-95; 3.
4. Lai KN, et al. *Nat Rev Dis Primers* 2016;2:doi: 10.1038/nrdp.2016.1.
5. McGrogan A et al. *Nephrol Dial Transplant* 2011;26: 414-430.
6. Добронравов В.А. и соавт. *Нефрология* 2019;23(6):45-60. doi: 10.36485/1561-6274-2019-23-6-45-60.
7. Feehally J, Floege J. In *Comprehensive Clinical Nephrology* 2007;253-264. Eds. Johnson, Feehally, Floege.
8. Feehally J. *Semin Nephrol.* 2017 Sep;37(5):464-477.
9. Floege J, Eitner J *Am Soc Nephrol* 2011;22:1785-794.
10. Evangelista-Carrillo L. A., Monteón-Ramos F. Recurrencia de enfermedades glomerulares en trasplante renal. *Revista Mexicana de Trasplantes.* 2020; 9: S1: 86-90. <https://dx.doi.org/10.35366/93492>.
11. Maillard N, et al. *J Am Soc Nephrol.* 2015;26(7):1503-1512.

12. Suzuki H, et al. *J Am Soc Nephrol*. 2011;22(10):1795–1803.
13. KDIGO Glomerular Diseases Work Group. *Kidney Int*. 2021;100(4S):S1–S276.
14. Merle et al. *Front Immunol* 2015;6:262.
15. Szeto C.C., Lai F.M., To K.F. et al. The natural history of immunoglobulin a nephropathy among patients with hematuria and minimal proteinuria. *Am J Med* 2001; 110: 434–437.
16. Donadio J.V., Grande J.P. IgA nephropathy. *N Engl J Med* 2002; 347: 738–748.
17. Selvaskandan H et al. *Clin Exp Nephrol* 2019
<https://doi.org/10.1007/s10157-019-01700-1>.
18. Zhang C et al. *Transl Res* 2015;166:134–44.
19. <https://rarediseases.org/rare-diseases/iga-nephropathy/> Дата обращения: 15 декабря 2023 г.
20. Markowitz G *Nat Rev Nephrol* 2017;13:385–386; таблица адаптирована из Markowitz 2017.
21. Barratt J, Feehally J. *Am Soc Nephrol*. 2005;16:2088–97.
22. Trimarchi H et al. on behalf of Working Group of the International IgA Nephropathy Network and the Renal Pathology Society et al. *Kidney International* 2017;91:1014–1021.
23. Haas M, et al. *J Am Soc Nephrol*. 2017;2;691–701; таблица адаптирована и обновлена из Barratt, Feehally.
24. Lafayette RA, Kelepouris E *Am J Nephrol* 2018;47(suppl 1):43–52 adapted from KDIGO Clinical Practice Guideline for Glomerulonephritis *Kidney Int Supp* 2012;2:209–17.
25. Trimarchi H et al. Meeting report; The 15th International Symposium on IgAN. *Kidney International* 2019;95:750–56.
26. KDIGO Clinical Practice Guideline for Glomerulonephritis *Kidney Int Supp* 2012;2; таблица из KDIGO 2012.
27. Buttgerit F, et al. *Lancet*. 2005;365(9461):801–3.
28. Ramamoorthy, Cidlowski. *Rheum Dis Clin North Am*. 2016; 42:15–31.
29. Schubart A, et al. *Proc Natl Acad Sci USA* 2019;116:7926–31.
30. Макарова Ю.А., Шишкин А.Н., Эрман М.В., Козлов В.В. Ретроспективная оценка течения хронического гломерулонефрита, дебютировавшего в детском возрасте. *Нефрология*. 2006; 10 (3): 38–42.
31. Думан В.Л., Шилов Е.М., Батанина Н.Ю., Крохина Н.Б. Факторы прогрессирования хронического гломерулонефрита с изолированным мочевым синдромом. *Нефрология*. 2008; 12 (1): 29–35.
32. Шилов Е.М., Тареева И.Е., Иванов А.А. Течение и прогноз мезангиопролиферативного гломерулонефрита. *Терапевтический архив*. 2002; 6: 11–18.
33. Шилов Е.М., Бобкова И.Н., Колина И.Б., Камышова Е.С. Клинические рекомендации по диагностике и лечению IgA-нефропатии. *Нефрология*. 2015. № 6.
34. Haas M., Rahman M.H., Cohn R.A. IgA nephropaty in children and adults: comparison of histologic features and clinical outcomes. *Nephrol. Dial. Transplant*. 2008; 23 (8): 2537–2545.
35. Wyatt R.J., Julian B.A. IgA nephropathy. *N Engl J Med* 2013; 368: 2402–2414.
36. Клинические рекомендации «Хроническая болезнь почек (ХБП)». Рубрикатор клинических рекомендаций. [Электронный ресурс]. URL: https://cr.minzdrav.gov.ru/recomend/469_2 Last accessed January 2024.
37. Schena FP, et al. *Int J Mol Sci*. 2020;21(2):525.
38. Карунная А.В., Добронравов В.А. Ремиссии и прогрессирование С3-гломерулопатии. *Терапевтический архив*. 2022;94(6):718–724.

40. Wong K., Pitcher D., Braddon F. et al. The National Registry of Rare Kidney Diseases (RaDaR): Description, recruitment, and cross-sectional analyses of 25,880 adults and children with rare kidney diseases in the UK. Preprint.
<https://doi.org/10.1101/2023.09.24.23296009>.
41. Knoppova B., Reily C., King R.G. et al. Pathogenesis of IgA Nephropathy: Current Understanding and Implications for Development of Disease-Specific Treatment. J. Clin. Med. 2021, 10(19), 4501; <https://doi.org/10.3390/jcm10194501>.
42. Barbour, S. J. et al. Kidney Int. 2016, 167-175.

Полезные материалы



10 минут

На что стоит обратить внимание у пациентас СЗ-гломерулопатией?

Статья
- 16 июн 2025

10 минут

На что стоит обратить внимание у пациентас СЗ-гломерулопатией?

[See more details](#)

Hide details



Статья

3 минуты

IgA-нефропатия

Статья
- 19 июн 2025

3 минуты

IgA-нефропатия

[See more details](#)

Hide details

11657486/IPT/DIG/04.26/0

Image

Теги

- Нефрология
-

Source URL:

<https://pro.novartis.ru/therapeutical-areas/nefrologiya/iga-nefropatiya/iga-nefropatiya-o-chem-stoit-pomnit-vrachu-nefrologu>