

Возрастная макулярная дегенерация. Общая информация

Image



## Возрастная макулярная дегенерация. Общая информация

**Возрастная макулярная дегенерация, или дистрофия, (ВМД)** — это хроническое прогрессирующее многофакторное заболевание, характеризующееся дегенеративным процессом в пигментном эпителии, мембране Бруха и хореокапиллярах центрального зрения глазного дна со вторичным поражением нейроэпителия и являющееся основной причиной потери центрального зрения среди людей старшей возрастной группы. По прогнозам экспертов, к 2040 г. ВМД будут страдать 288 млн человек<sup>1</sup>. По тяжести ВМД потенциально сопоставима с артритом, ХОБЛ и СПИД<sup>1-4</sup>.

ВМД оказывает серьезное влияние на качество жизни: возрастают трудности в повседневной деятельности (приготовление пищи, обращение с деньгами, использование телефона), а также риск случайных падений и депрессии.

Image

В сохранении и улучшении зрения при ВМД наиболее важную роль играют ранняя диагностика и направление пациента в специализированный центр.

Факторами риска являются: возраст, женский пол, генетика, курение, [атеросклероз](#) и сердечно-сосудистые заболевания.

90% случаев тяжелой потери зрения при данном заболевании обусловлено неоваскулярной ВМД (нВМД).

### Классификация

ВМД протекает в двух формах: сухой (атрофической) и влажной (неоваскулярной). Их характеристика в соответствии с Модифицированной клинической классификацией<sup>6</sup> представлена в табл. 1.

**Таблица 1.** Модифицированная клиническая классификация ВМД<sup>6</sup>

Image

Клиническая форма, стадия ВМД	Фотографии			
	Цветная	ФАГ, ранняя фаза	ФАГ, поздняя фаза	Данные ОКТ
<b>Сухая форма ВМД</b>				
<b>Отсутствие ВМД</b> — отсутствие или небольшое количество мелких друз (диаметром < 63 мкм (1/16 мм или 1/2 диаметра вены вблизи края диска зрительного нерва))				
<b>Ранняя стадия</b> — множественные мелкие друзы, небольшое количество друз среднего размера (диаметр 63–125 мкм) или изменения пигментного эпителия сетчатки				
<b>Промежуточная стадия</b> — множество друз среднего размера, по крайней мере одна большая друза (≥ 125 мкм) или географическая атрофия, не затрагивающая центр макулы				
<b>Поздняя стадия</b> — географическая атрофия и наличие ХНВ с различными проявлениями ПЭ и хориокапилляриса в центре макулы				
<b>Неоваскулярная форма ВМД</b>				
<b>Преимущественно классическая ХНВ</b> — субретинальная неоваскулярная мембрана, классический компонент занимает > 50% площади поражения				
<b>Минимально классическая ХНВ</b> — классический компонент мембраны занимает < 50% площади поражения				
<b>Скрытая ХНВ без классического компонента:</b>				
<b>тип 1</b> — фиброваскулярная отслойка ПЭ				
<b>тип 2</b> — просачивание из неопределенного источника в фазу рециркуляции красителя по данным ФАГ				

## Примечание.

**ВМД** — возрастная макулярная дегенерация; **ФАГ** — флюоресцентная ангиография; **ОКТ** — оптическая когерентная томография; **ХНВ** — [хориоидальная неоваскуляризация](#).

**Источники: MPS (1991), TAP (1999), VIP (2001), AREDS, 2001**

Для выделения стадий заболевания принято использовать классификацию Американской академии [офтальмологии](#) — AREDS (Age Related Eye Disease Study)<sup>6</sup>:

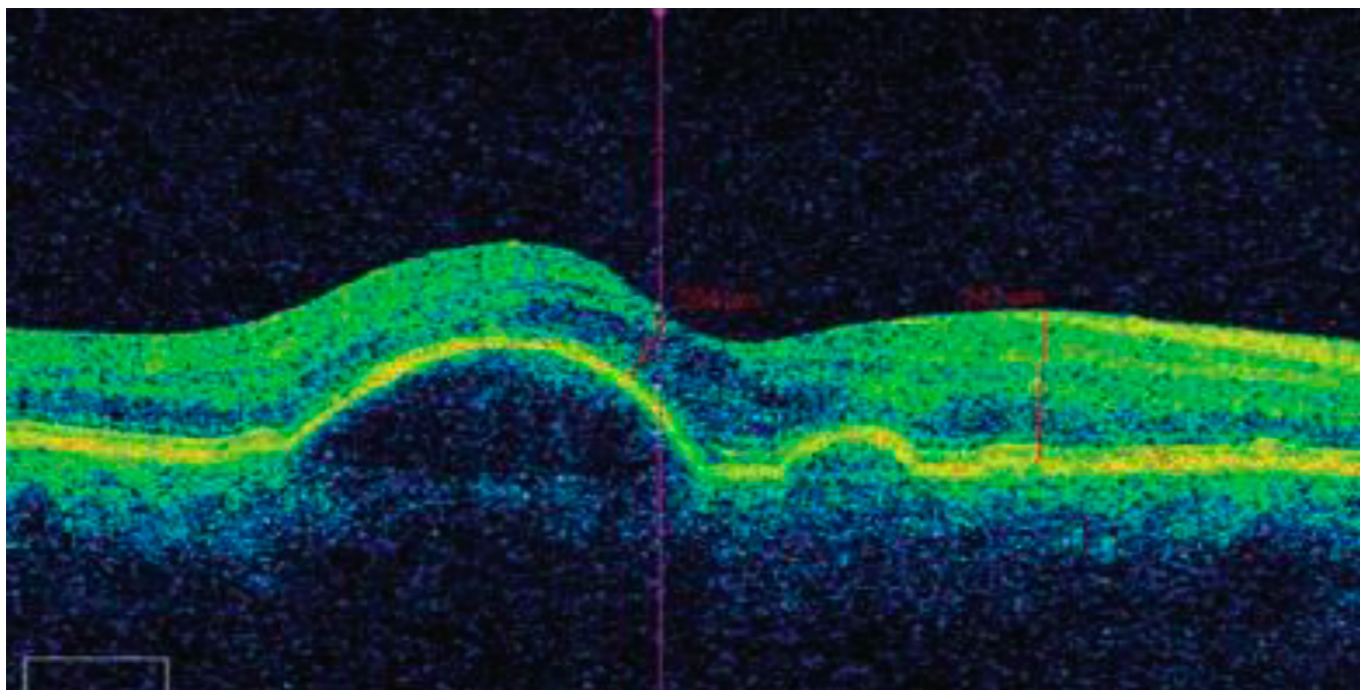
- Отсутствие ВМД (категория 1 AREDS) — отсутствие изменений или небольшое количество мелких друз (диаметр < 63 микрон).
- При ранней стадии ВМД (категория 2 AREDS) нарушена функция ретинального пигментного эпителия (РПЭ), множественные твердые друзы, небольшое число мягких друз. Зрение у пациентов с этой стадией может не нарушаться.
- На промежуточной стадии ВМД (категория 3 AREDS) имеется большое количество мягких друз среднего размера, по крайней мере одна сливная друза или географическая атрофия, не затрагивающая центральной ямки. Характеризуется постепенной потерей зрения.
- Поздняя стадии ВМД (категория 4 AREDS) имеет один или несколько признаков: географическая атрофия центральной ямки сетчатки и хориокапилляров в центре макулы, быстрая и тяжелая потеря зрения.

## Диагностика

Диагностировать заболевание позволяет офтальмологическое обследование: визометрия по таблицам вдаль и вблизи, тест Амслера и осмотр глазного дна.

Для подтверждения диагноза проводят офтальмоскопию при расширенном зрачке, цветное фотографирование, флюоресцентную ангиографию (ФАГ), оптическую когерентную томографию (ОКТ) и ОКТ-ангиографию (ОКТ-А). ОКТ позволяет детально визуализировать морфологию сетчатки (рис. 1-3), а ОКТ-А — провести ее углубленный анализ (рис. 4).

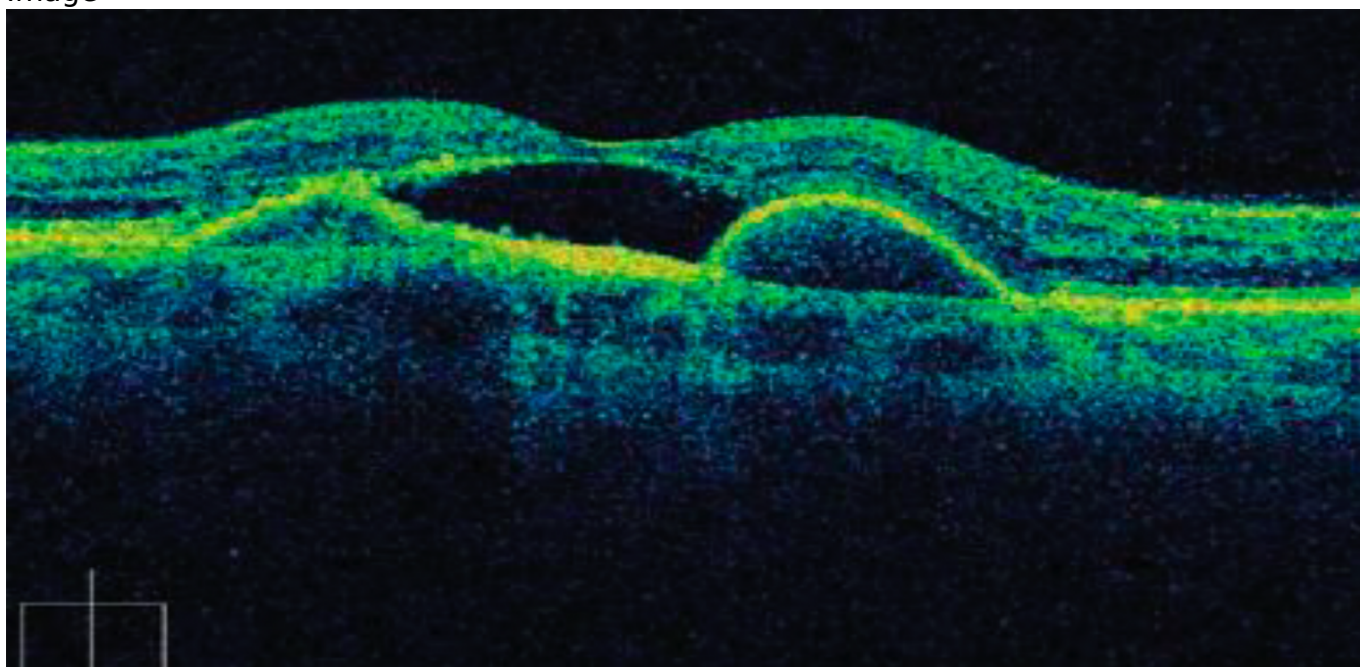
Image



**Рисунок 1.** ОКТ макулы пациента с отслойкой пигментного эпителия<sup>8</sup>

**Примечание.** Сетчатка возвышается над хориоидеей в виде правильного купола. Изменений в слое хориокапилляров нет. Пигментный эпителий визуализируется как сплошная линия. Полость между ПЭС и слоем хориокапилляров заполнена оптически прозрачным содержимым. Архитектоника слоев нарушена минимально.

Image

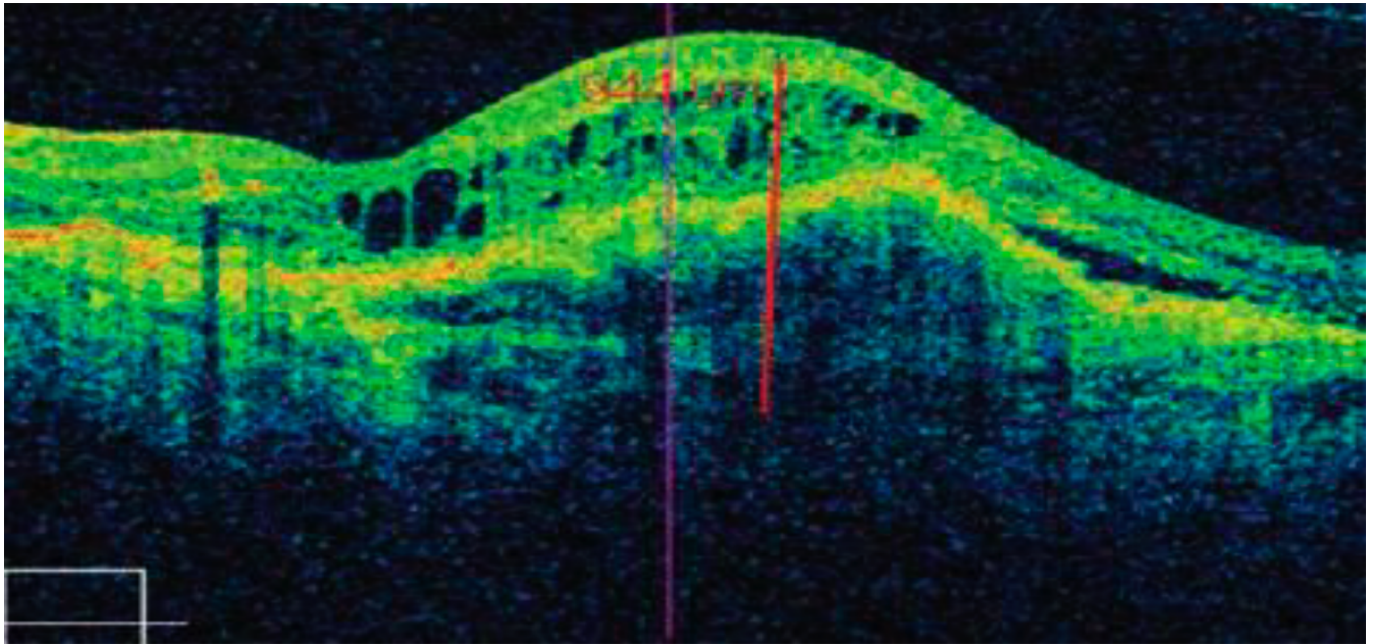


**Рисунок 2.** ОКТ макулы пациента с субретинальной неоваскулярной мембраной<sup>8</sup>

**Примечание.** Экссудативная отслойка пигментного и нейроэпителия. Между пигментным и нейроэпителием объемное образование значительной оптической плотности — субретинальная неоваскулярная мембрана. Сетчатка истончена,

структура ее не определяется.

Image

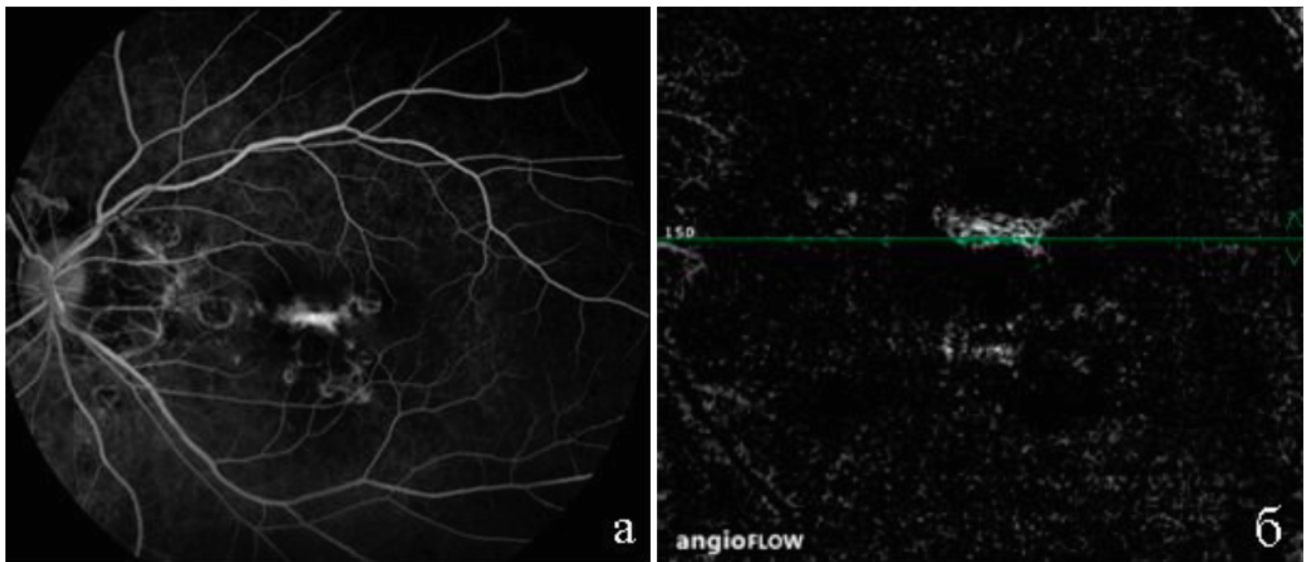


**Рисунок 3.** ОКТ макулы пациента с макулярным фиброзом<sup>8</sup>

**Примечание.** Определяется массивный оптически плотный очаг, спаянный со слоем хориокапилляров, — фиброзно-измененная СМН. В центре рубец толщиной 265 мкм. Дистрофические изменения распространяются далеко за пределы основного рубца и достигают границ отслоенной сетчатки. Пигментный эпителий в зоне рубца разрушен и отсутствует. Нейроэпителий приподнят за счет макулярного фиброза и экссудативной отслойки. Прозрачность слоя фоторецепторов резко снижена.

Ценность метода ОКТ-А для научной и клинической офтальмологии возрастает. ОКТ-А позволяет визуализировать кровотоки сетчатки и диска зрительного нерва. Используя данный метод, можно дифференцировать кровеносные сосуды от окружающих тканей на всей глубине сканирования без использования контрастного вещества. Это неинвазивный, безопасный и информативный метод оценки микроциркуляции, который имеет высокую чувствительность и специфичность, позволяет визуализировать локализацию патологических образований с учетом сегментации сетчатки, определить тактику лечения.

Image



**Рисунок 4.** Флюоресцентная ангиограмма сетчатки (а) и ОКТ-ангиограмма (б) пациента с возрастной макулярной дегенерацией, на которых визуализируется идентичный по форме и локализации очаг хронической неоваскуляризации<sup>9</sup>

### **Тактика ведения**

Диагностировать заболевание позволяет офтальмологическое обследование: визометрия по таблицам вдаль и вблизи, тест Амслера и осмотр глазного дна.

Тактика ведения пациента с нВМД согласно Международным рекомендациям по ведению нВМД<sup>7</sup>:

Image

Пациента с подозрением на активную нВМД необходимо срочно направить в центр патологии макулы в течение одного рабочего дня.

Image

Пациентам с подозрением на активную нВМД следует рекомендовать ОКТ и ФАГ для подтверждения диагноза (если ОКТ не позволяет исключить неоваскулярное поражение).

Image

При наличии активной нВМД, для которой рекомендована антиангиогенная терапия, необходимо начать лечение в течение 14 дней после обращения в центр патологии макулы.

### **Лечение**

В 2019 г. в Великобритании был опубликован Консенсус по ведению пациентов с нВМД, в соответствии с которым для достижения и сохранения максимальной ОЗ рекомендуется использовать проактивные терапевтические стратегии, когда

обследование и лечение осуществляются на одном визите<sup>10</sup>.

Такая модель минимизирует потребность в промежуточных визитах, повышает комплаенс, уменьшает вероятность рецидива, который может произойти между отдельными визитами для мониторинга и инъекций.

Принципы успешности терапии нВМД:

Image

ранняя диагностика и своевременное начало лечения;

Image

обязательные загрузочные инъекции и интенсивное лечение в течение первого года;

Image

поддерживающая терапия в последующие годы;

Image

корректная оценка эффективности и неэффективности лечения;

Image

соблюдение комплаенса.

«Золотым стандартом» лечения нВМД являются интравитреальные инъекции ингибиторов ангиогенеза — анти-VEGF-терапия. Она существенно изменила прогноз нВМД — по данным разных исследований, такое лечение снижает частоту развития слепоты на 46–72%. Стандарт терапии — 3 загрузочные инъекции, которые вводятся с интервалом в 1 мес. первые 3 мес.<sup>11</sup>

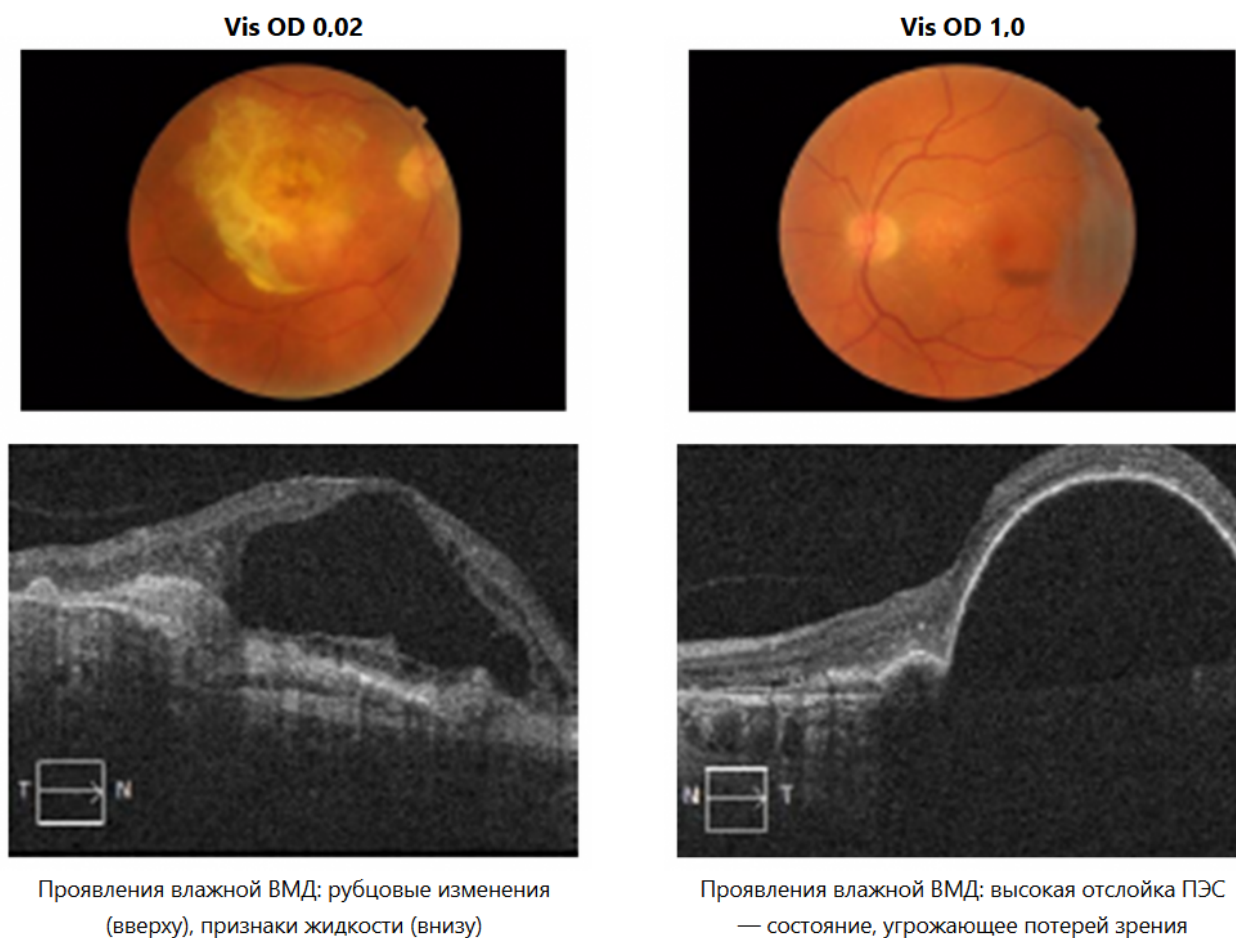
Эффективность терапии нВМД определяется как подавление активности заболевания. Активность нВМД основана на трех параметрах: потеря > 5 букв по остроте зрения (ОЗ), новые макулярные геморрагии, наличие интравитреальной (ИРЖ) и субретинальной жидкости (СРЖ) по ОКТ. Для констатации отсутствия ответа на терапию требуется провести минимум 3 инъекции, у некоторых больных наблюдается отсроченный ответ.

Ранибизумаб обладает хорошо изученным профилем эффективности и безопасности, подтвержденным обширной программой рандомизированных клинических исследований (РКИ) и реальной клинической практикой<sup>12-15</sup>.

### **Клинические примеры**

На рисунке 5 представлены изображения ОКТ пациентки 60 лет. У нее отмечалось снижение зрения правого глаза на протяжении последних нескольких месяцев, выпадение центральной части поля зрения при рассмотрении предметов левым глазом. Ранее к офтальмологу она не обращалась, так как считала, что изменения зрения связаны с возрастом.

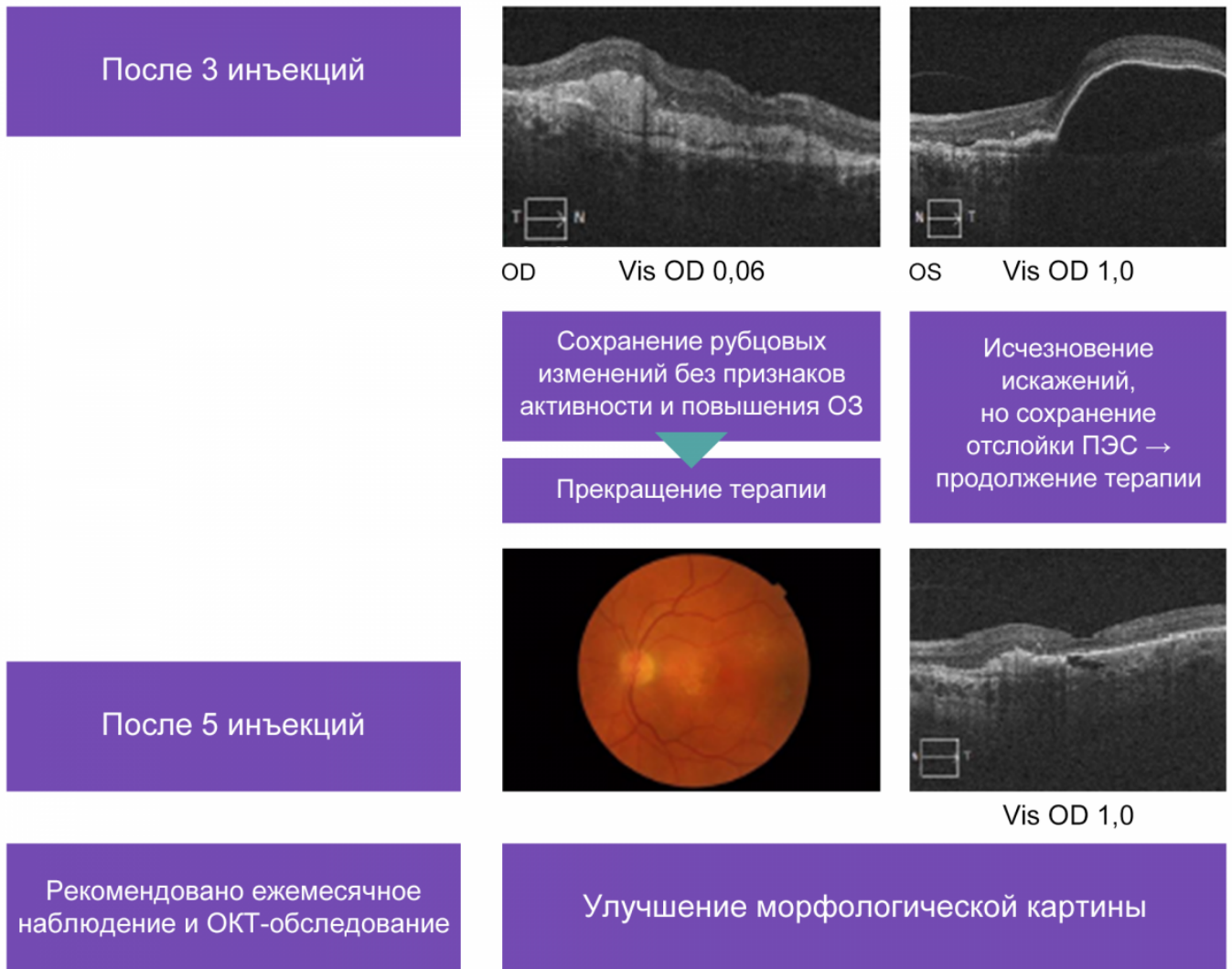
Image



**Рисунок 5.** Клинический пример, больная Б., 60 лет

После трех инъекций исчезли искажения, но была сохранена отслойка ПЭС, терапия продолжена. После пяти инъекций сохранены рубцовые изменения без признаков активности и повышения ОЗ, морфологическая картина улучшилась (рис. 6). После этого терапия была прекращена, рекомендовано ежемесячное наблюдение и ОКТ.

Image



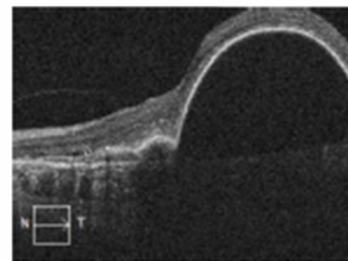
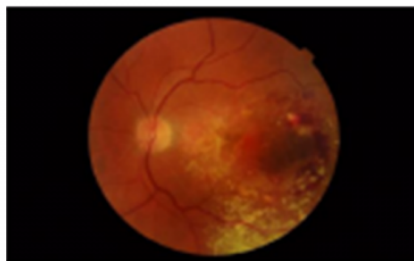
**Рисунок 6.** Динамика изменений у больной Б. на фоне анти-VEGF-терапии

Через 4 месяца пациентка снова пришла на прием, у нее отмечалось снижение зрения, выраженные искажения, темное пятно в центре поля зрения единственного хорошо видящего глаза (рис. 7). Vis OD 0,2 — снижение на 8 строк, кровоизлияния на глазном дне, признаки рецидива по ОКТ. После шести ежемесячных инъекций Vis OD 0,3 было достигнуто улучшение на 1 строку, подавление активности ВМД.

Image

## Обращение пациентки через 4 месяца (отсутствие жалоб со стороны зрения)

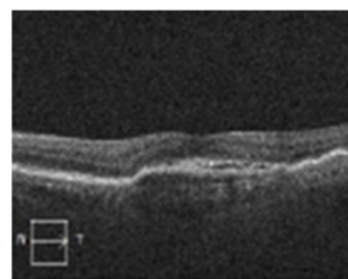
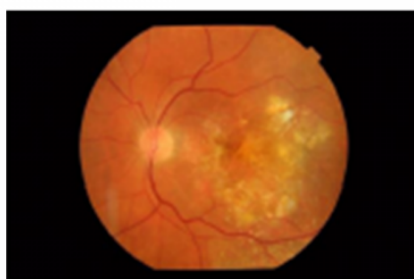- Снижение зрения
- Выраженные искажения
- Темное пятно в центре поля зрения единственного хорошо видящего глаза



- Vis OD 0,2 (снижение на 8 строк)
- Кровоизлияния на глазном дне
- Признаки рецидива по ОКТ

## После 6 ежемесячных инъекций

- Vis OD 0,3 (улучшение на одну строку)
- Подавление активности



**Рисунок 7.** Динамика изменений у больной Б. после прекращения и возобновления анти-VEGF-терапии

Отношение к снижению зрения как «возрастному» изменению и отсутствие настороженности в отношении нВМД могут приводить к развитию необратимого снижения зрения (как в случае OD). Субъективные ощущения пациента не являются отражением «активности» заболевания и могут создавать ложное ощущение благополучия, как в клиническом случае, когда пациентка выпала из-под наблюдения на 4 мес. в связи с отсутствием жалоб. Момент активации заболевания в ее случае был упущен, несмотря на вновь начатое лечение, удалось только незначительно (на одну строку) улучшить зрение (OS). Морфологические параметры являются ранними и надежными критериями оценки активности заболевания.

В соответствии с Международными рекомендациями Национального института здоровья и качества медицинской помощи Великобритании (NICE), возможно рассмотреть переключение анти-VEGF-терапии у пациентов с активной нВМД при наличии практических причин. Например, другой препарат может быть назначен в режиме, который более предпочтителен для пациента. Клинические преимущества переключения являются ограниченными. Согласно существующим данным, переключение с ранибизумаба не приводит к значимым для пациента результатам, но обратный переход с афлиберцепта на ранибизумаб может принести дополнительные результаты, улучшив анатомические и функциональные параметры<sup>7</sup>.

## Список литературы

1. Wong WL, et al. Lancet Glob Health 2014;2:e106-116; 2. Colijn JM, et al. Ophthalmology 2017; 124:1753.
2. Williams и др. Arch Ophthalmol 1998; 116: 514-520.
3. Ivers и др. J Am Geriatr Soc 1998; 46: 58-64.
4. Brody и др. Ophthalmology 2001; 108: 1893-1900.
5. Age-Related Eye Disease Study (AREDS) research group. Arch Ophthalmol 2001;119:1417-36; 2. Cook H и др. Br Med Bull 2008;85:12.
6. «Модифицированная клиническая классификация возрастной макулярной дегенерации»; Л.И. Балашевич, А.С. Измайлов, А.Ю. Улитина, ФГБУ МНТК «Микрохирургия глаза» им. акад. С.Н. Федорова Росмедтехнологии, Санкт-Петербург; «ОФТАЛЬМОЛОГИЧЕСКИЕ ВЕДОМОСТИ» Том IV № 4 2011 ISSN 1998-7102.
7. <https://www.nice.org.uk/guidance/ng82> Accessed Jan, 11 2020.

8. Алпатов С.А., Урнева Е.М. Эффективность лечения влажной возрастной макулярной дегенерации в зависимости от стадии патологического процесса. Российский медицинский журнал. [Электронный ресурс]. [http://www.rmj.ru/articles\\_6951.htm](http://www.rmj.ru/articles_6951.htm).
9. Жукова С.И. и соавт. ОКТ-ангиография — новый метод исследования в практике врача-офтальмолога. <https://www.tradomed-invest.ru/Clinique/> Accessed 21/05/2016
10. Gale R, et al. Eye 2019; 33: 1-21.
11. Faber D, et al. ARVO Annual Meeting, May 9, 2013, Poster #6308; Holz FG, et al. Ophthalmology. 2011 Apr;118(4):663-71; Brown DM et al. Ophthalmology 2009;116:57-65.
12. Brown DM et al. Ophthalmology 2009;116:57-65.2) Berg K et al. Ophthalmology 2015;122(1):146-152.3) Faber D et al. Data presented at ARVO 2013, May 2013, Seattle, WA.
13. R. Silva et al. Treat-and-Extend versus Monthly Regimen in Neovascular Age-Related Macular Degeneration. Results with Ranibizumab from the TREND Study. Ophthalmology 2017;:-:1e9.
14. Chong V. Ranibizumab for the treatment of wet AMD: a summary of real-world studies. Eye 2016;30:270-286.
15. Holz FG, et al. Recent developments in the treatment of age-related macular degeneration. J Clin Invest. 2014;124:1430-1438.

11439972/BRO/DIG/06.25/0

---

## Теги

- Офтальмология
- 

## Source URL:

<https://pro.novartis.ru/therapeutical-areas/ophtalmology/retinal-diseases/information/amd/vozrastnaya-makulyarnaya-degeneraciya>