

Использование анти-VEGF терапии при ОЦВС и ОБВС: исследования BRAVO и CRUISE Image



Использование анти-VEGF терапии при ОЦВС и ОБВС: исследования BRAVO и CRUISE

Использование анти-VEGF-препаратов в лечении макулярного отека при [окклюзии вен сетчатки](#) (ОВС) позволяет прервать патофизиологический каскад неоваскуляризации и прогрессирования заболевания на относительно ранних стадиях. Одним из таких препаратов является ранибизумаб, эффективность и безопасность которого продемонстрированы и продолжают исследоваться в серии контролируемых рандомизированных исследований, включивших пациентов отдельно с окклюзией центральной вены сетчатки (ОЦВС)¹⁻³ или с окклюзией ветви центральной вены сетчатки (ОБВС), а также больных с ОВС вне зависимости от уровня поражения.

Результаты двух крупных исследований — **BRAVO**^{4,7} и **CRUISE**^{1,8,9} — показали, что терапия ранибизумабом приводит к значимому улучшению остроты зрения через полгода после начала терапии и обеспечивает сохранение достигнутого улучшения с 6 по 12 мес. При этом профиль безопасности препарата соответствовал данным, полученным в ранее проведенных исследованиях III фазы¹⁰, а новых нежелательных явлений выявлено не было.

Дизайн исследований

Первичные цели:

- Оценить эффективность интравитреальных инъекций ранибизумаба, назначавшегося ежемесячно в течение 6 месяцев, на основании среднего изменения максимально скорректированной остроты зрения (МКОЗ) от исходного значения до значения через 6 месяцев (первичная конечная точка эффективности).
- Оценить безопасность интравитреальных инъекций ранибизумаба через 6 и 12 месяцев — во время периода ежемесячного лечения и периода лечения по мере необходимости, согласно определенным протоколом критериям возобновления лечения (первичная конечная точка безопасности).

Вторичные цели:

- Оценить эффективность ранибизумаба в отношении:
 - среднего изменения МКОЗ с течением времени;
 - количества пациентов, достигших улучшения МКОЗ более чем на 15 букв ETDRS (Early Treatment Diabetic Retinopathy Study) с течением времени;
 - среднего изменения толщины центральной зоны сетчатки (ТЦЗС) с течением времени;
 - субъективных исходов зрительной функции с помощью оценки скорости чтения и данных опросника NEI-VFQ 25 (например, общий балл, зрение в целом, показатели, характеризующие деятельность, связанную со зрением вблизи и вдаль).

Дизайн исследований **BRAVO**^{4,7} и **CRUISE**^{1,8,9} представлен на рис. 1 и 2.

Image

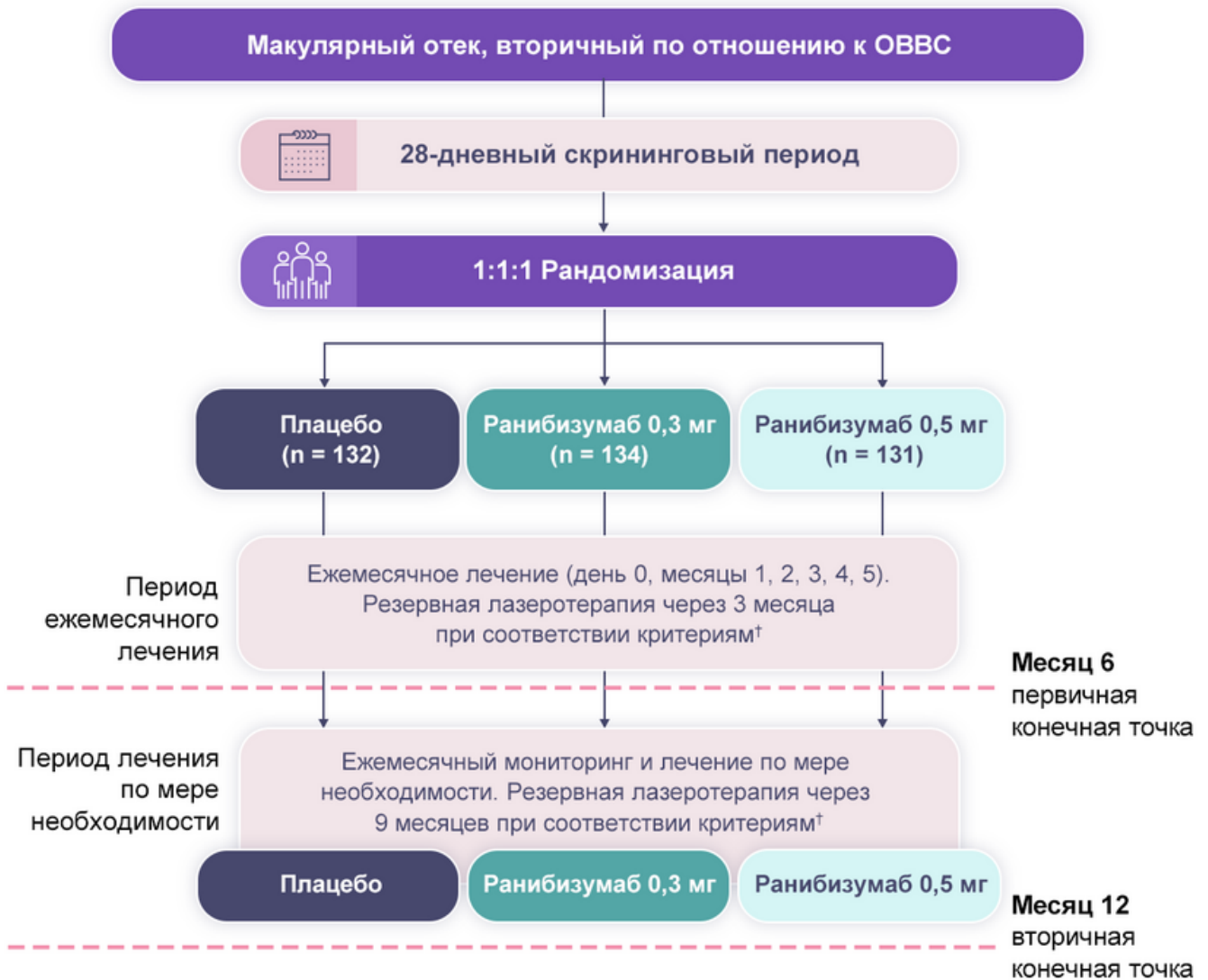


Рисунок 1. Дизайн исследования BRAVO

Примечания.

† Лечили, если МКОЗ составляла 20/40 или хуже или при средней ТЦЗС ≥ 250 мкм.

† Кровоизлияния достаточно рассосались для применения лазеротерапии И ОЗ составляет 20/40 в эквиваленте таблицы Снеллена или хуже, либо при ТЦЗС ≥ 250 мкм И МКОЗ, увеличившейся на $>$ чем 5 букв, либо при ТЦЗС, уменьшившейся на $>$ чем 50 мкм в сравнении с визитом за 3 месяца перед настоящим визитом.

OBVC — окклюзия ветвей центральной вены сетчатки; **PRN** — pro re nata (по мере необходимости).

Image

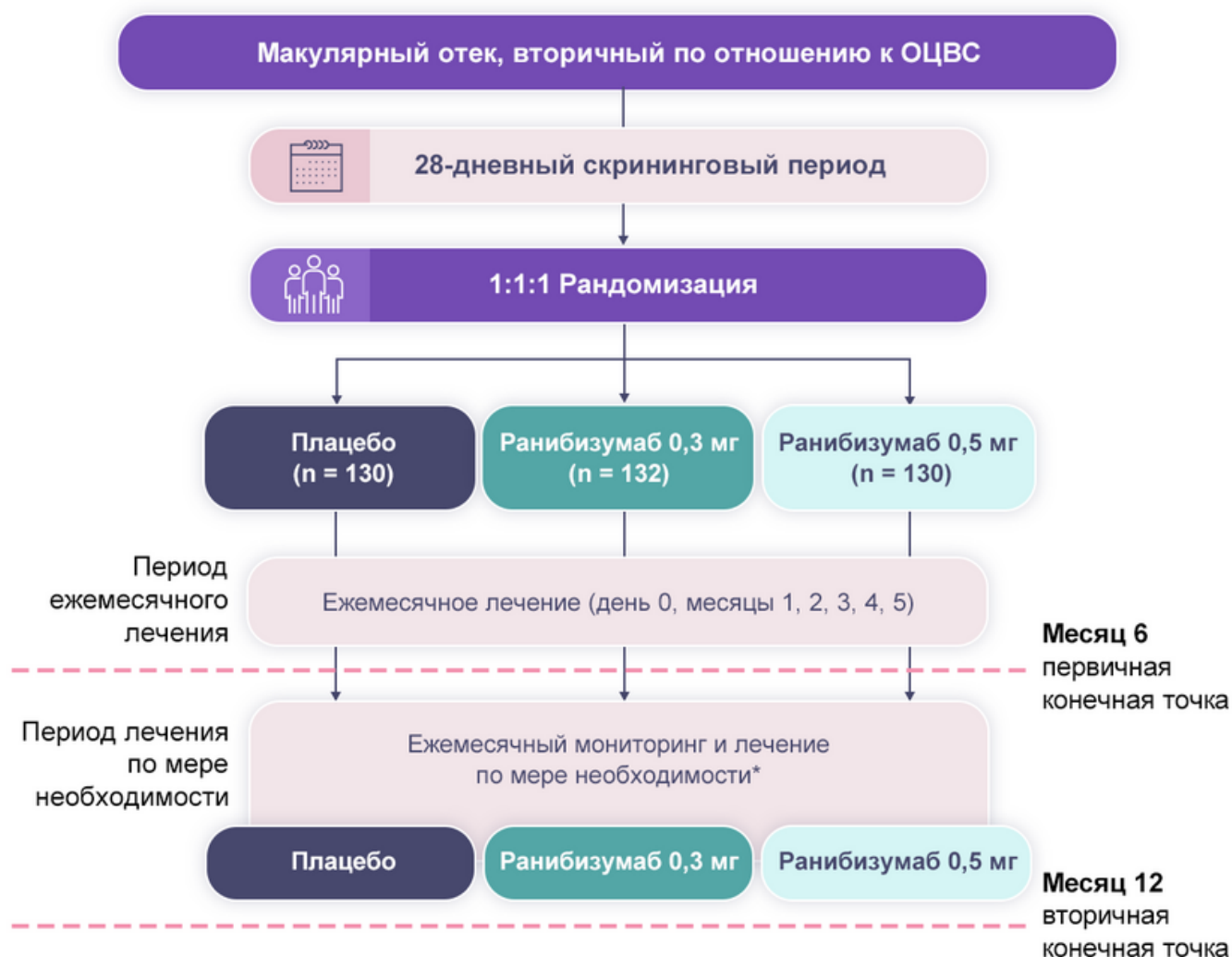


Рисунок 2. Дизайн исследования CRUISE

Примечание.

* Лечили, если МКОЗ составляла 20/40 в эквиваленте таблицы Снеллена или хуже или при средней ТЦЗС ≥ 250 мкм.

Критерии включения и исключения

Ключевые критерии включения в исследования и исключения обозначены в табл. 1.

Таблица 1 — Критерии включения и исключения

Image

Критерии включения	Критерии исключения
<ul style="list-style-type: none">• подписанное информированное согласие;• возраст ≥ 18 лет;• фовеальный макулярный отек с вовлечением центральной области сетчатки, вторичный по отношению к окклюзии ветви вены сетчатки (ОВВС) в исследовании BRAVO или ОЦВС в исследовании CRUISE, диагностированный в течение 12 месяцев до скрининга*;• МКОЗ от 20/40 до 20/400 в эквиваленте таблицы Снеллена*, применяемой к исследуемому глазу;• средняя ТЦЗС ≥ 250 мкм* при скрининге и в день 0.	<ul style="list-style-type: none">• предшествующий эпизод ОВС*;• лазерная коагуляция по поводу макулярного отека менее чем за 4 месяца до дня 0*;• внутриглазное применение кортикостероидов менее чем за 3 месяца до дня 0*;• анамнез лечения препаратами, блокирующими VEGF:<ul style="list-style-type: none">— интравитреально менее чем за 6 месяцев до дня 0*;— системно менее чем за 6 месяцев до дня 0;• живой афферентный папиллярный дефект*;• улучшение МКОЗ на более чем 10 букв в период между скринингом и днем 0*;• инсульт или инфаркт миокарда менее чем за 3 месяца до дня 0.

Примечание.

* Применяется к исследуемому глазу.

Результаты

Оценка эффективности

Результаты продемонстрировали значимое улучшение остроты зрения через полгода после начала лечения ранибизумабом по сравнению с исходным уровнем и группой плацебо (первичная конечная точка). Быстрый и значимый функциональный и анатомический ответ наблюдался уже на 7-е сутки. Было зарегистрировано

сохранение достигнутого улучшения зрения с 6 по 12 месяц при переключении с ежемесячного режима на режим PRN. Однако улучшение ОЗ к 12 месяцу было более выражено в группе пациентов, получавших ранибизумаб с самого начала исследования.

У пациентов из группы плацебо, которые с 6-го месяца были переведены на ранибизумаб 0,5 мг, наблюдалось улучшение зрения:

- с +7,3 (6 месяц) до +12,1 (12 месяц) буквы (BRAVO) (рис. 3);
- с +0,8 (6 месяц) до +7,3 (12 месяц) буквы (CRUISE) (рис. 4).

Image

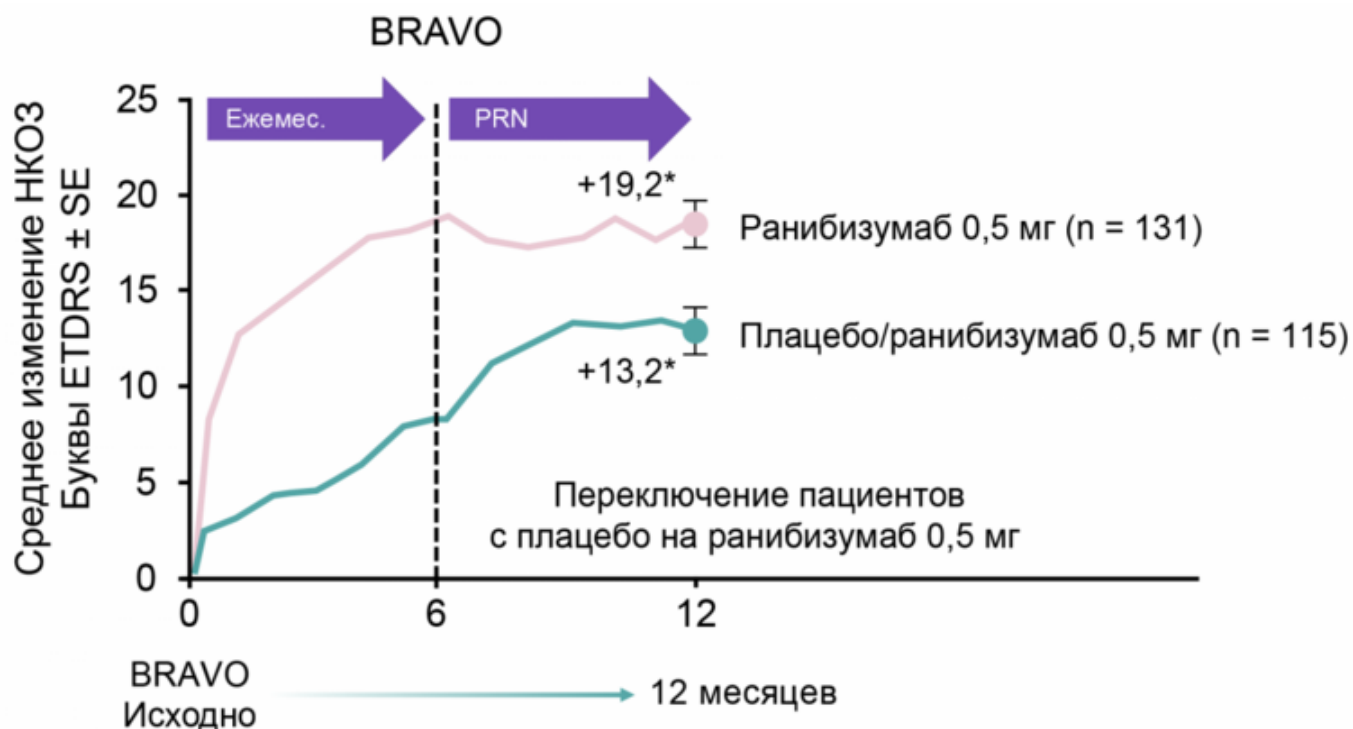


Рисунок 3. Динамика улучшения зрения у пациентов с ОВВС в течение 12 месяцев терапии ранибизумабом в исследовании BRAVO

Примечание.

ETDRS — Early Treatment Diabetic Retinopathy Study; **SE** — стандартная ошибка.

Image

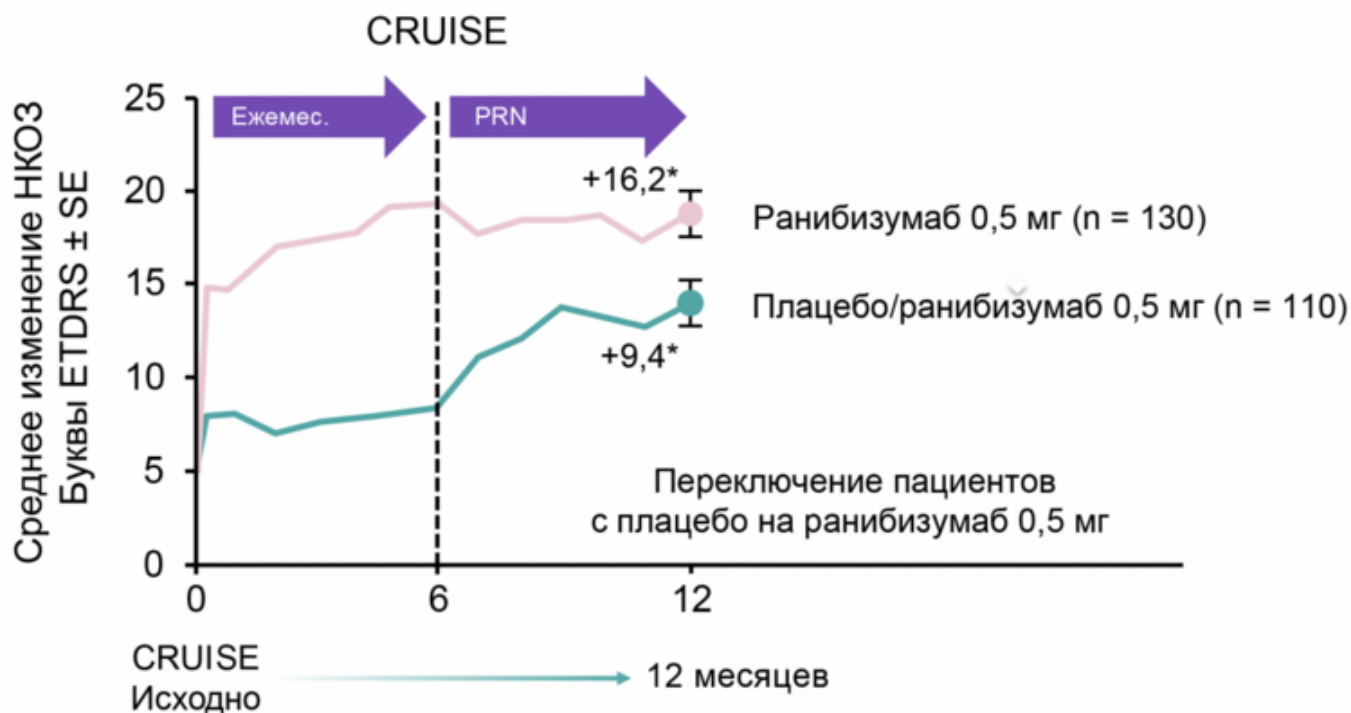


Рисунок 4. Улучшение зрения у пациентов с ОЦВС в течение 12 месяцев терапии ранибизумабом в исследовании CRUISE

Оценка безопасности

Профиль безопасности соответствовал данным, полученным в ранее проведенных исследованиях ранибизумаба III фазы¹⁰. У пациентов с ОВВС⁷ и ОЦВС⁸ не было выявлено каких-либо новых нежелательных явлений (табл. 2).

Таблица 2 — Обобщение данных по безопасности

BRAVO	CRUISE
<ul style="list-style-type: none"> • Ни одного случая эндофтальмита. • Ни одного случая отслойки сетчатки. • Низкая частота серьезных тромбоемболий (2,3%) через 12 месяцев терапии. • Два случая летальных исходов (в группе плацебо и в группе ранибизумаба 0,5 мг). 	<ul style="list-style-type: none"> • Один случай эндофтальмита (в группе ранибизумаба 0,5 мг). • Один случай отслойки сетчатки (в группе ранибизумаба 0,3 мг). • Низкая частота серьезных тромбоемболий (0,7-2,35%) через 12 месяцев терапии. • Три случая летальных исходов (в каждой группе лечения).

Список литературы

1. www.clinicaltrials.gov/show/NCT00485836 (CRUISE).
2. www.clinicaltrials.gov/ct2/show/NCT01535261 (CRYSTAL).
3. www.clinicaltrials.gov/show/NCT01396083 (COMRADE-C).
4. www.clinicaltrials.gov/ct2/show/NCT00486018 (BRAVO).
5. www.clinicaltrials.gov/ct2/show/NCT01599650 (BRIGHTER).
6. www.clinicaltrials.gov/ct2/show/NCT01396057 (COMRADE-B).
7. Campochiaro et al. Ranibizumab for macular edema following branch retinal vein occlusion: six-month primary end point results of a phase III study. *Ophthalmology* 2010, 117(6):1102-1112.e1.
8. Brown et al. Ranibizumab for macular edema following central retinal vein occlusion: six-month primary end point results of a phase III study. *Ophthalmology* 2010, 117(6):1124-1133.e1.
9. Campochiaro PA et al., Sustained benefits from ranibizumab for macular edema following central retinal vein occlusion: twelve-month outcomes of a phase III study. *Ophthalmology*. 2011 Oct;118(10):2041-9.

10. Brown et.al. Sustained benefits from ranibizumab for macular edema following branch retinal vein occlusion: 12-month outcomes of a phase III study. *Ophthalmology*. 2011. 118(8):1594-602.

450572/RAN/DIG/09.25/0

Теги

- Офтальмология
-

Source URL:

<https://pro.novartis.ru/therapeutical-areas/ophtalmology/retinal-diseases/reviews/anti-vegf-terapiya-pri-ocvs-i-ovvs>