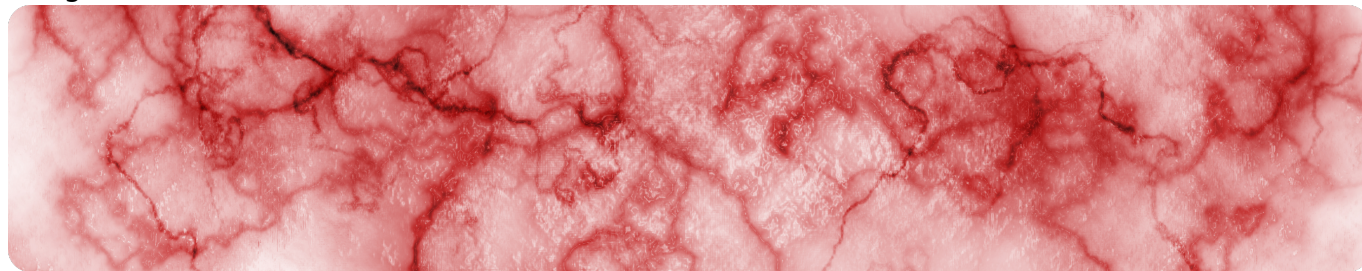


Окклюзия вен сетчатки. Общая информация

Image



## Окклюзия вен сетчатки. Общая информация

**Окклюзия вен сетчатки (ОВС)** — вторая наиболее распространенная патология сосудов сетчатки после [диабетической ретинопатии](#)<sup>1-6</sup>.

### Эпидемиология

Распространенность<sup>1-3</sup>:

- ОВС страдает 16,4 миллиона людей в мире;
- 2,14 случая на 1000 человек в возрасте старше 40 лет;
- 5,36 на 1000 человек в возрасте старше 64 лет;
- средний возраст 51,4–65,2 года (от 14 до 92 лет);
- окклюзия ветвей центральной вены сетчатки (ОВЦВС) — 13,9 млн случаев (4,4 на 1000 чел.);
- окклюзия центральной вены сетчатки (ОЦВС) — 2,5 млн случаев (0,8 на 1000 чел.).

### Факторы риска

Риск ОВС повышен у пациентов с артериальной гипертонией, гипергликемией, гиперлипидемией, гиперкоагуляцией, страдающих мигренью, курильщиков и др.<sup>8-12</sup>

К дополнительным офтальмологическим факторам риска ОЦВС относятся:

- глаукома;
- повышенное внутриглазное давление.

### Классификация


ОВС возникает вследствие тромбоза сосудов сетчатки и в зависимости от его уровня подразделяется на ОЦВС и более распространенный, но менее опасный вариант — ОВЦВС<sup>7</sup>.

ОЦВС формируется на уровне или проксимальнее решетчатой пластинки зрительного нерва, где центральная вена сетчатки выходит из глаза; ОВЦВС — на уровне

артериовенозного перекреста.

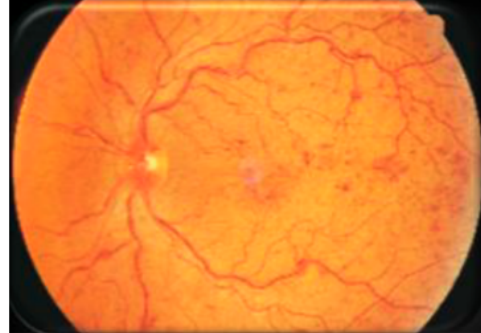
Как ОЦВС, так и ОВЦВС имеют неишемическую и ишемическую формы. Причем последняя сопряжена с более выраженным снижением остроты зрения (ОЗ), а также худшим отдаленным прогнозом (рис. 1)<sup>7</sup>.

Image



#### **Неишемическая ОЦВС:**

- Отсутствие капиллярной перфузии площадью < 10 диаметров ДЗН по данным ФАГ<sup>1,3</sup>.
- Благоприятный прогноз: ОЗ  $\geq$  20/30 у 60% пациентов<sup>16</sup>.
- Может прогрессировать с развитием ишемической формы.



#### **Ишемическая ОЦВС:**

- Отсутствие капиллярной перфузии площадью > 10 диаметров ДЗН по данным ФАГ.
- Значительное снижение ОЗ.
- Неблагоприятный прогноз: ОЗ  $\leq$  20 / 200 у 90% пациентов.

### **Рисунок 1.** Классификация ОЦВС

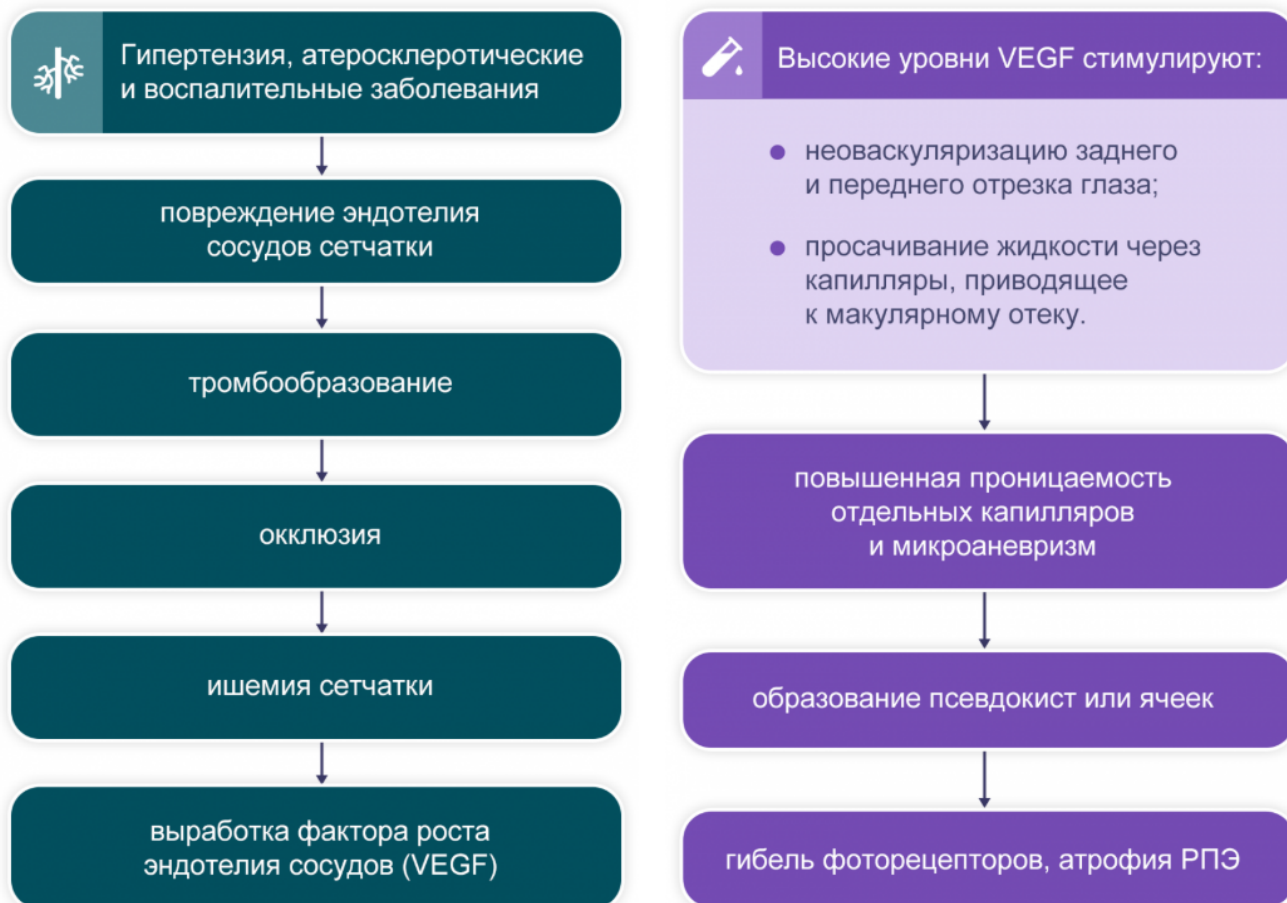#### **Патогенез**

Ведущим патофизиологическим механизмом ОВС, как и других состояний вследствие ненормального тромбообразования, является триада<sup>13</sup>:

- патологические изменения стенок кровеносных сосудов;
- нарушение тока крови из-за механического сдавления вен;
- изменение реологических свойств крови.

Неблагоприятные последствия ОВС реализуются преимущественно за счет вызванной ишемией избыточной продукции фактора роста эндотелия сосудов (VEGF — Vascular Endothelial Growth Factor) (рис. 2). VEGF стимулирует неоваскуляризацию заднего и переднего отрезка глаза и просачивание жидкости через капилляры сетчатки, что приводит к макулярному отеку (рис. 3)<sup>14,15</sup>.

Image



**Рисунок 2.** Патофизиологические процессы, приводящие к ОВС и сопровождающие ее

**Рисунок 3.** Неблагоприятные эффекты избыточной продукции VEGF

## Диагностика

Своевременная диагностика позволяет минимизировать риск необратимого повреждения сетчатки за счет максимально раннего назначения терапии.

Ключевым диагностическим признаком как ОЦВС, так и ОВЦВС, является внезапная односторонняя безболезненная потеря зрения. При ОВЦВС, кроме того, возможно появление дефекта полей зрения, ретинальных кровоизлияний в зоне, дренируемой окклюзированной веной, а также «ватообразных очагов», тогда как при ОЦВС наблюдаются расширение и извитость вен сетчатки, а также диффузные ретинальные кровоизлияния во всех четырех квадрантах<sup>16-20</sup>.

Одно из наиболее опасных осложнений обоих вариантов ОВС — неоваскуляризация, которая служит причиной макулярного отека. Частота развития макулярного отека составляет от 5–15% при ОВЦВС до 30% при неишемическом типе ОЦВС и > 90% при ишемической ОЦВС.

Наиболее грозное осложнение хронического макулярного отека — стойкое повреждение сетчатки и необратимая потеря зрения из-за кистозной дегенерации, ламеллярного разрыва, формирования эпиретинальной мембраны и атрофии

сетчатки. Следует подчеркнуть, что макулярный отек — наиболее частая причина снижения зрения при ОВС<sup>1-4</sup>.

## Лечение

В терапии ОЦВС и ОВЦВС используют методы, указанные в табл. 1<sup>21-29</sup>.

**Таблица 1.** Методы лечения ОЦВС и ОВЦВС

Image

ОЦВС	ОВЦВС
<ul style="list-style-type: none"><li>● Фокальная или панретинальная лазерная коагуляция сетчатки.</li><li>● Анти-VEGF-терапия.</li><li>● Интравитреальное применение КС.</li><li>● Хирургические методы.</li></ul>	<ul style="list-style-type: none"><li>● Фокальная или панретинальная лазерная коагуляция сетчатки.</li><li>● Лазерная коагуляция по типу «решетки».</li><li>● Анти-VEGF-терапия.</li><li>● Интравитреальное применение КС.</li><li>● Хирургические методы.</li></ul>

Несмотря на кажущееся многообразие методов, эффективность и безопасность практически всех из них сложно считать удовлетворительными. Так, лазерная фотокоагуляция сетчатки эффективна у пациентов с ОВЦВС, но не рекомендована при ОЦВС из-за отсутствия эффекта в отношении ОЗ у таких пациентов. А панретинальная лазерная коагуляция хотя и снижает риск неоваскуляризации у пациентов с ишемической ОЦВС, но не оказывает значимого эффекта на ОЗ<sup>30-32</sup>. Установка интравитреального имплантата с дексаметазоном в исследовании GENEVA сопровождалась краткосрочным улучшением ОЗ, но спустя 6 месяцев терапии группы имплантата и его имитации значимо не отличались по этому показателю<sup>33</sup>.

Относительно новым методом терапии макулярного отека при ОВС является использование анти-VEGF-препаратов, прерывающих патофизиологический каскад неоваскуляризации и развития макулярного отека на относительно ранних этапах (табл. 2). Один из таких препаратов — ранибизумаб, эффективность и безопасность которого продемонстрированы и продолжают исследоваться в серии контролируемых рандомизированных исследований, включивших пациентов отдельно с ОЦВС (CRUISE<sup>36</sup>, CRYSTAL<sup>39</sup>, COMRADE-C<sup>41</sup>) или с ОВЦВС (BRAVO<sup>34</sup>, BRIGHTER<sup>37</sup>, COMRADE-B<sup>42</sup>), а также больных с ОВС вне зависимости от уровня поражения (HORIZON<sup>35</sup>, RETAIN<sup>38</sup>, SHORE<sup>40</sup>).

**Таблица 2.** Методы лечения макулярного отека при ОВС<sup>21-26</sup>

## Image

	ОВЦВС	ОЦВС
Лазерная коагуляция по типу «решетки»	Несмотря на лечение, зрение остается низким	Уменьшается просачивание флюоресцеина по ангиографии, но при этом не происходит восстановление зрения
Интравитреальное введение триамцинолона ацетата*	Влияние на ОЗ, сходное с лазерной коагуляцией; но лечение сопровождается высокой частотой повышения ВГД и развития катаракты	
Интравитреальное введение имплантата с дексаметазоном	Значимое по сравнению с плацебо улучшение ОЗ; но лечение сопровождается повышенной частотой развития нежелательных явлений со стороны глаз	
Интравитреальное введение ранибизумаба	Значительное улучшение ОЗ по сравнению с плацебо; улучшение сохраняется при применении в режиме «по потребности» до 12 месяцев	

### Примечание.

\* Препарат не зарегистрирован на территории РФ.

## Список литературы

1. Rogers S. et al. Ophthalmology. 2010;117: 313-319.
2. Rogers S. et al. Ophthalmology. 2010;117: 1094-1101.
3. McIntosh R.L. et al. Ophthalmology. 2010;117: 1113-1123.
4. The Royal College of Ophthalmologist. Interim Guidelines for Management of Retinal Vein Occlusion. 2010.
5. URL: <http://www.who.int/mediacentre/factsheets/fs312/en> (актуализация на 20.10.2020 г.).
6. Minassian D.S. et al. Br J Ophthalmol. 2012;96: 345-349.
7. Wong T.Y. et al. Clinical practice. Retinal-vein occlusion. N Engl J Med. 2010;363(22):2135-44.
8. Rath E.Z. et al. Ophthalmology. 1992;99(4):509-14.
9. Hayreh S.S. et al. . Am J Ophthalmol. 2001;131(1):61-77.
10. Elman M.J. et al. Ophthalmology. 1990;97(11):1543-8.
11. Wong T.Y. et al. Ophthalmology. 2005;112(4):540-7.
12. Cheung N. et al. Invest Ophthalmol Vis Sci. 2008;49(10):4297-302.

13. Fraenkl S.A. et al. EPMA J. 2010;1:253-61.
14. Aiello L.P. et al. N. Engl J Med. 1994, 331(22):1480-7.
15. Boyd S.R. et al. Arch Ophthalmol. 2002;120(12):1644-50.
16. Lattanzio R. et al. Ophthalmologica. 2011;225:135-43.
17. Wong T.Y., Scott I.U. N Engl J Med. 2010;363:2135-44.
18. Brand C.S. Eye. 2012;26:S1-16.
19. Rehak J., Rehak M. Curr Eye Res. 2008; 33:111-31.
20. Fraenkl S.A. et al. EPMA J. 2010;1:253-61.
21. Branch Vein Occlusion Study Group. Arch Ophthalmol. 1986;104:34-41.
22. Central Vein Occlusion Study Group. Ophthalmology. 1995;102:1434-1444.
23. Scott I.U. et al. Arch Ophthalmol. 2009;127:1115-1128.
24. Haller J.A. et al. Ophthalmology. 2010; 117: 1134-1146.
25. Campochiaro P.A. et al. Ophthalmology. 2010; 117: 1102-1112.
26. Brown D.M. et al. Ophthalmology. 2010; 117: 1124-1133.
27. Epstein D.L.J. et al. Ophthalmology. 2012; 119: 1184-1189.
28. Yilmaz T. et al. Graefes Arch Clin Exp Ophthalmol. 2012; 250: 787-793.
29. Boyer D. et al. Ophthalmology 2012; 119: 1024-1032.
30. Brown D.M. et al. BVOS. Am J Ophthalmol. 1984;98:271-82.
31. Bhagat N. et al. Surv Ophthalmol. 2009;54:1-32.
32. Aiello L.P. et al. Ophthalmology. 2010;117:946-953.
33. Bandello F. et al. Ophthalmology. 2010;1134-1146.e3.
34. URL: <http://www.clinicaltrials.gov/ct2/show/NCT00486018> (BRAVO) (актуализация на 15.10.2020 г.).
35. URL: <http://www.clinicaltrials.gov/ct2/show/NCT01442064> (HORIZON) (актуализация на 15.10.2020 г.).
36. URL: <http://www.clinicaltrials.gov/show/NCT00485836> (CRUISE) (актуализация на 15.06.2020 г.).
37. URL: <http://www.clinicaltrials.gov/ct2/show/NCT01599650> (BRIGHTER) (актуализация на 15.10.2020 г.).
38. URL: <http://www.clinicaltrials.gov/show/NCT01198327> (RETAIN) (актуализация на 15.10.2020 г.).
39. URL: <http://www.clinicaltrials.gov/ct2/show/NCT01535261> (CRYSTAL) (актуализация на 15.10.2020 г.).
40. URL: <http://www.clinicaltrials.gov/ct2/show/NCT01277302> (SHORE) (актуализация на 15.10.2020 г.).
41. URL: <http://www.clinicaltrials.gov/show/NCT01396083> (COMRADE-C) (актуализация на 15.10.2020 г.).
42. URL: <http://www.clinicaltrials.gov/ct2/show/NCT01396057> (COMRADE-B) (актуализация на 15.10.2020 г.).

11439943/BRO/DIG/06.25/0

---

## Теги

- Офтальмология

---

## Source URL:

<https://pro.novartis.ru/therapeutical-areas/ophtalmology/retinal-diseases/information/okklyu>

*ziya-ven-setchatki*