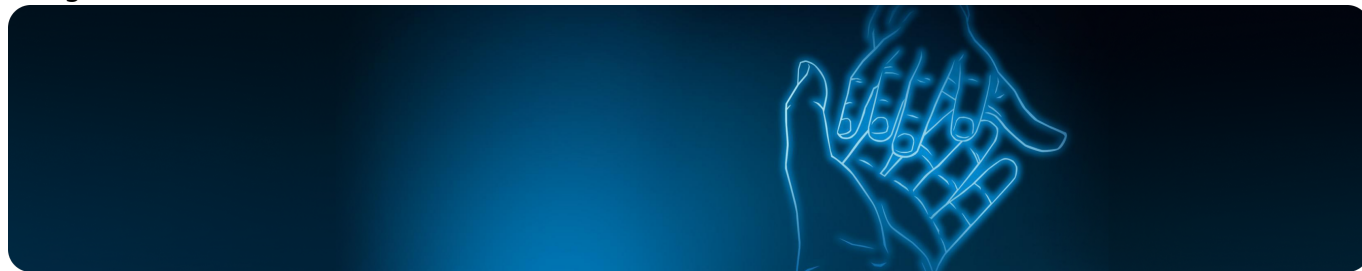


Клинический случай пациента с гнойным гидраденитом

Image



Клинический случай пациента с гнойным гидраденитом

В этом коротком видео Хобейш Марианна Михайловна представит клинический кейс реального пациента с гнойным гидраденитом III стадии по Херли: расскажет, какое лечение ему было назначено и какие были получены результаты.

Image

Хобейш Марианна Михайловна

доцент кафедры дерматовенерологии ПСПбГМУ им. И.П. Павлова, руководитель центра терапии генноинженерными биологическими препаратами, к.м.н

Длительность видео – 6 мин.

11561508/SEC/web/12.25

Теги

- Дерматология
-

Source URL:

<https://pro.novartis.ru/therapeutical-areas/dermatology/gidradenty/korotkie-video/klinicheskij-sluchay-pacienta-s-gnoynym-gidradenitom>