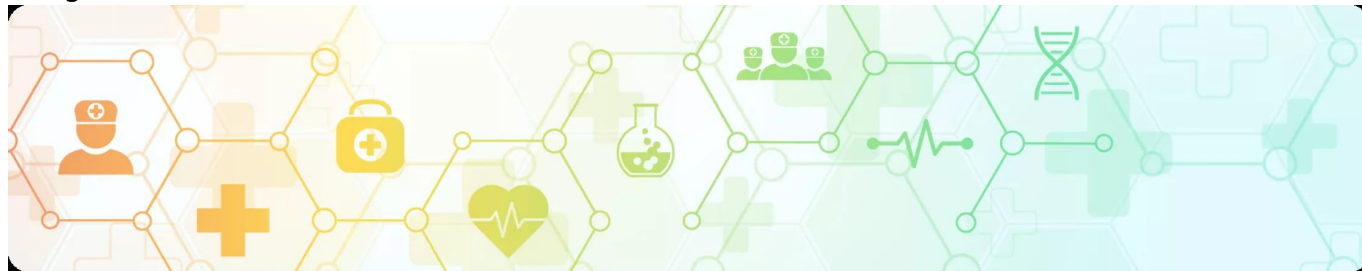

Клинический случай адъювантной терапии у пациентки с мутацией BRAF V600K  
Image



## Клинический случай адъювантной терапии у пациентки с мутацией BRAF V600K

Image

**Золотая коллекция клинических случаев проекта «ОнкоАльманах»**

Данный клинический случай описывает пациентку с меланомой кожи с мутацией **BRAF V600K**. В течение года после иссечения первичной опухоли у пациентки произошло два эпизода прогрессирования заболевания, сопровождавшихся появлением метастазов в затылочных и шейных лимфатических узлах, что свидетельствует об агрессивном течении опухолевого процесса. После выполнения лимфаденэктомии была назначена адъювантная таргетная терапия комбинацией дабрафениба и траметиниба на протяжении 12 месяцев. По завершении курса терапии пациентка находится под динамическим наблюдением, признаков рецидива не выявлено. К июню 2025 года безрецидивный период составляет более 50 месяцев.

Материал основывается на данных, предоставленных Ходкевич Александрой Васильевной, химиотерапевтом, врачом-онкологом ГАУЗ «БООД» г. Брянск, и полученных Ходкевич А.В. в результате врачебной практики. ООО «Новартис Фарма» не несет ответственности за достоверность данных, использованных в материале.

### Пациентка С., 1965 г.р.

Image

#### Анамнез

**В августе 2019 года** на пигментном пятне волосистой части головы отметила изменение цвета, плотности образования. Обратилась в БООД спустя 5 месяцев.

**Март 2020 года** — иссечение образования кожи теменной области.

**Гистологическое исследование** — кожный лоскут 3\*2\*1 см, в центре в 0,6 см от ближайшего края резекции, серовато-синюшное плотное образование на широком основании 0,5\*0,5\*0,3 см.

Морфология пигментной эпителиоидноклеточной меланомы с эрозированием, 3 уровень инвазивного роста по Кларку, толщина опухоли по Бреслоу до 0,4 см. Край резекции вне опухолевого роста.

**При дообследовании** (Rg-графия ОГК, УЗИ органов брюшной полости, периферических л/у) – **данных за отдаленное метастазирование не получено.**

**Установлен диагноз: Меланома кожи теменной области T3aN0M0 IIA ст. после хирургического лечения кл. гр. 3.**

**До 11.2020 г.** — динамическое наблюдение.

Image

### **Прогрессирование 1**

**16.11.2020 г.** — УЗИ периферических л/у.

**Затылочный л/у справа 9 мм.** Проведена пункция.

**Цитологическое исследование:** метастаз меланомы — прогрессирование.

**Дообследование** — данных за отдаленные мтс нет.

**10.12.2020 г.** — **удаление опухоли мягких тканей задней поверхности шеи справа.**

**Гистологическое исследование** — в 1 л/у опухолевый эмбол эпителиоидноклеточной малопигментной меланомы.

ИГХИ — Hmb 45+++ MelanA+++ S100+++

Молекулярно-генетическое исследование мутаций в гене **BRAF** в биопсийном материале: обнаружена мутация **V600K**

Учитывая наличие мутация V600K рекомендовано начать таргетную терапию препаратами дабрафениб 150 мг внутрь 2 раза в сутки + траметиниб 2 мг внутрь 1 раз в сутки ежедневно непрерывно. Контрольное обследование каждые 3 месяца.

Image

### **Прогрессирование 2**

**01.2021 г. (таргетная терапия не начата)** - **узи периферических л/у** — заднебоковая поверхность шеи на границе с волосистой частью головы выше

п/операционного рубца гипоезогенное образование 10 мм.

**Проведена пункция — мтс меланомы — прогрессирование.**

**02.2021 г. — удаление опухоли мягких тканей шеи.**

**Гистология** — метастаз пигментной эпителиоидноклеточной меланомы.

**С 03.21 г. по 03.22 г. адъювантная терапия дабрафениб 150 мг 2 раза/сут. + траметиниб 2 мг 1 раз/сут. в течение 12 месяцев.**

**Под динамическим наблюдением таргетная терапия до 03.2022 г. без признаков прогрессирования, с удовлетворительной переносимостью, без НЯ.**

**С 04.22 г. динамическое наблюдение**

**Контрольное обследование 06.2022 г. — УЗИ периферических л/у - справа л/у 8\*5 мм верх./З шеи. Пункционная биопсия - гиперплазия лимфоидной ткани.**

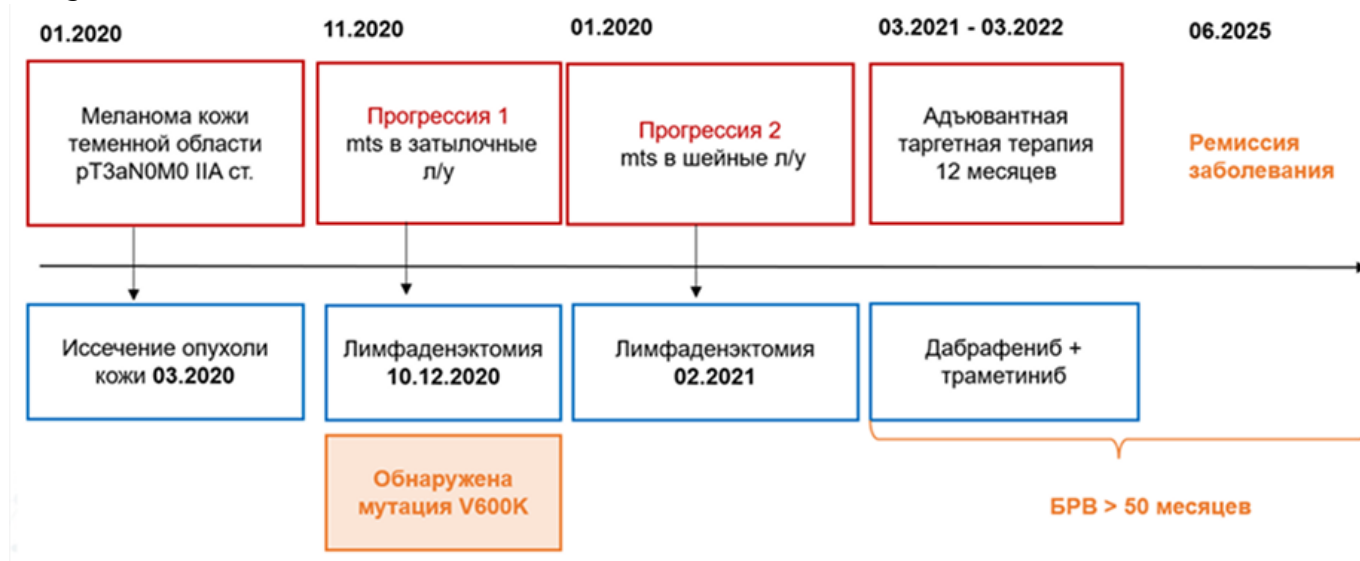
**УЗИ органов брюшной полости, Rg-графия ОГК — без патологии.**

По данным контрольных обследований от 2022, 2023 и 2025 г. — данных за наличие патологических очагов нет.

Image

## Резюме

Image



---

## Теги

- Онкология

---

## Source URL:

<https://pro.novartis.ru/therapeutic-areas/oncology/melanoma/cases/klinicheskiy-sluchay-a-dyuvantnoy-terapii-u-pacientki-s-mutaciey-braf-v600k>