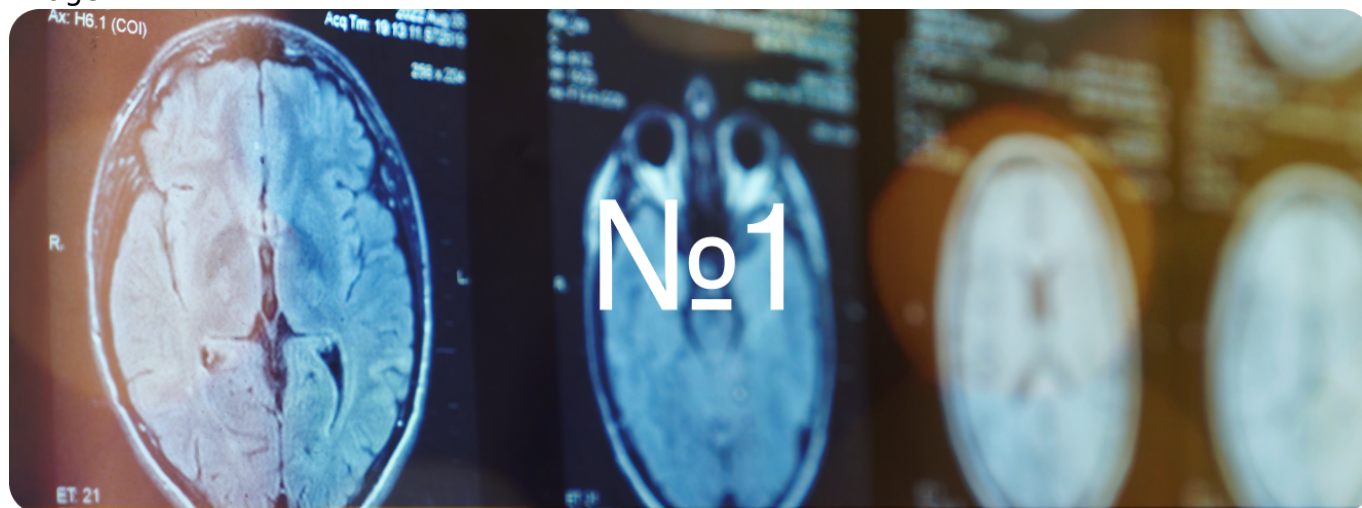


Клинические случаи  
Image



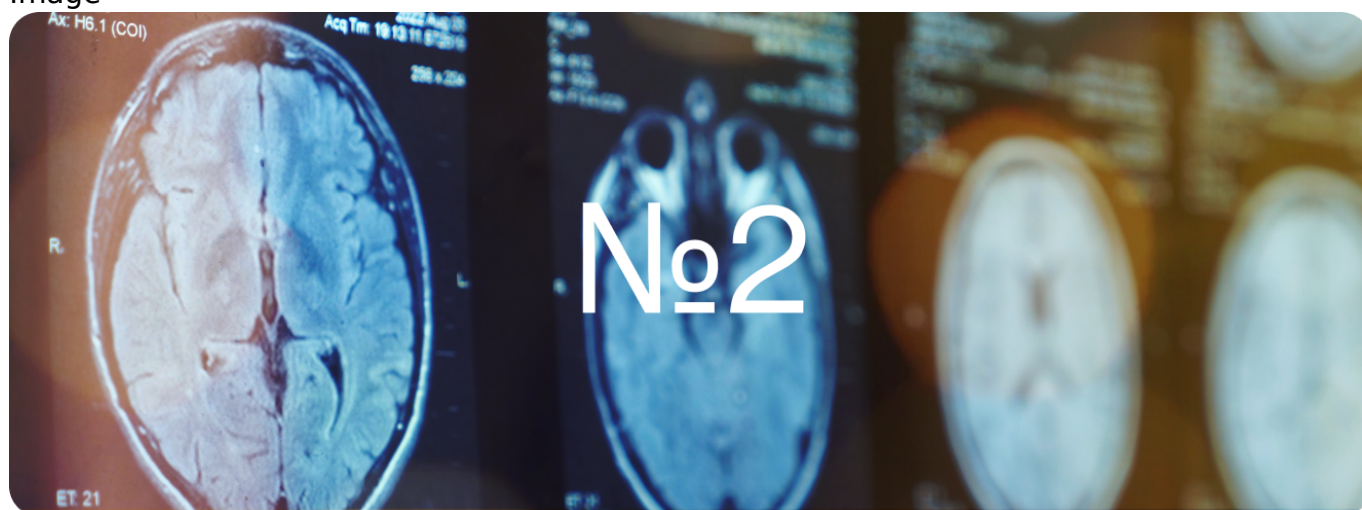
Image



[Клинический случай №1 →](#)

- ВПРС
- Глатирамера ацетат
- Непереносимость первой линии терапии
- Сипонимод
- Хронический аутоиммунный тиреоидит

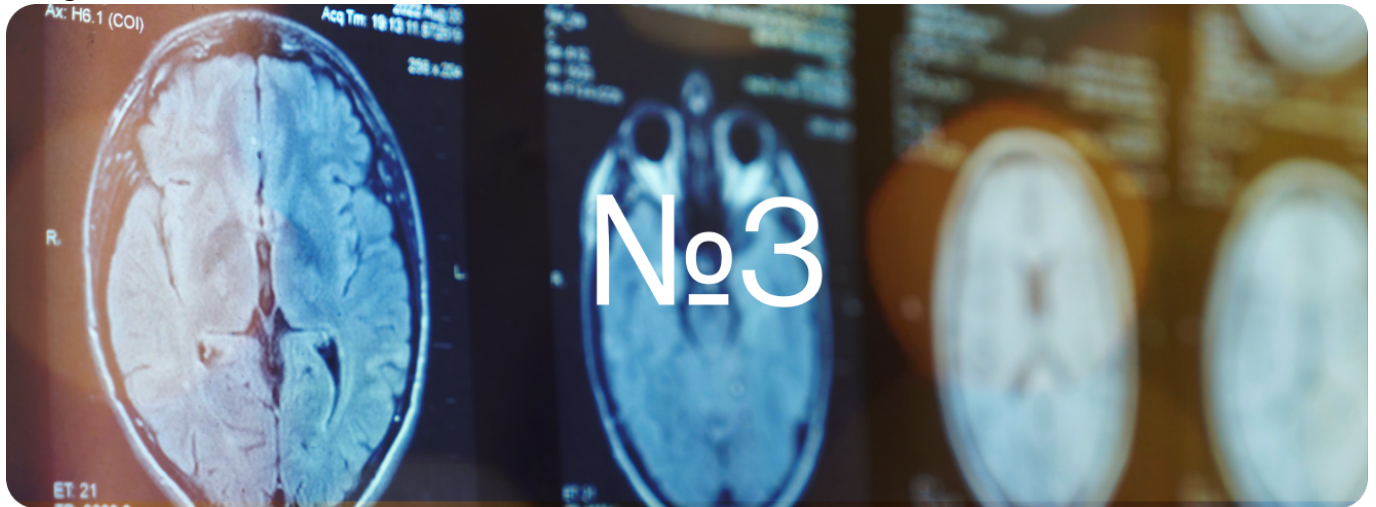
Image



[Клинический случай №2 →](#)

- Алемтузумаб
- ВПРС без обострений
- Сипонимод

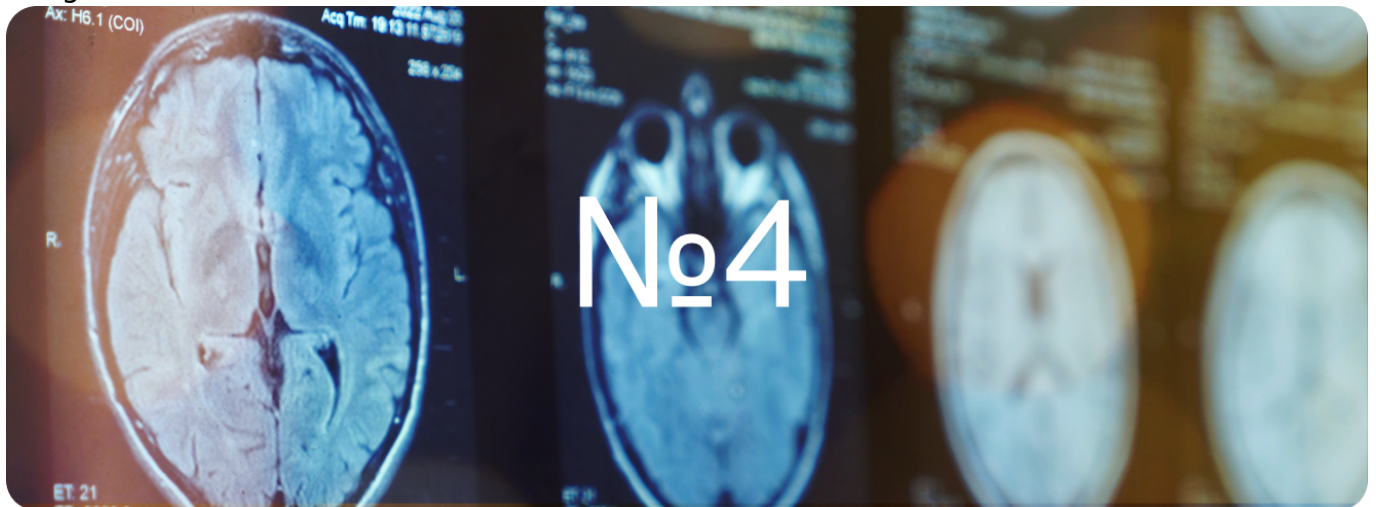
Image



[Клинический случай №3 →](#)

- ВПРС с обострениями
- Длительное применение сипонимода

Image




[Клинический случай №4 →](#)

- РРС Моноклональные антитела
- Офатумумаб


## Другие материалы

Image



[Статьи →](#)

Image



[Полезные материалы →](#)

Image



[Видеоматериалы →](#)

[Вернуться на главную](#)

---

## Теги

- Неврология

---

### Source URL:

<https://pro.novartis.ru/therapeutical-areas/neurology/multiple-sclerosis/clinical-cases>