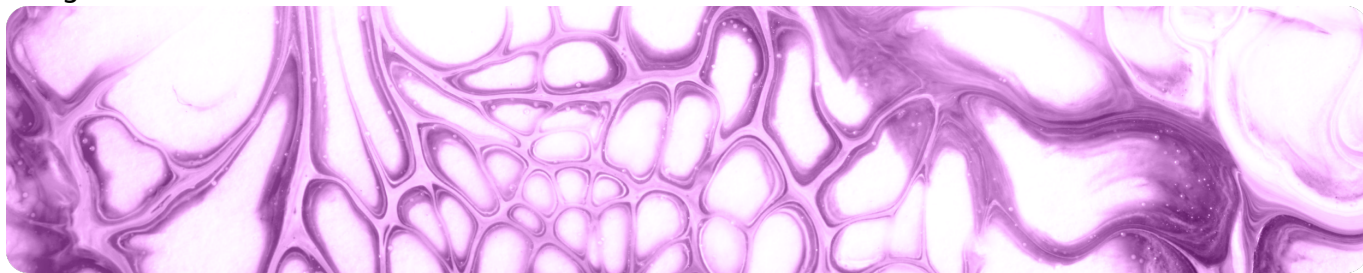


Эффективность рибоциклибапри местнораспространенном HR+/HER2- раке молочной железы

Image



Эффективность рибоциклибапри местнораспространенном HR+/HER2-раке молочной железы

Резюме

- Тема местнораспространенного рака молочной железы (мрРМЖ) и применения ингибиторов CDK4/6 недостаточно актуализирована в современной литературе.
- Рибоциклиб эффективен для лечения мрРМЖ, данное состояние является показанием для назначения рибоциклиба.

Рибоциклиб эффективен для лечения местнораспространенного РМЖ

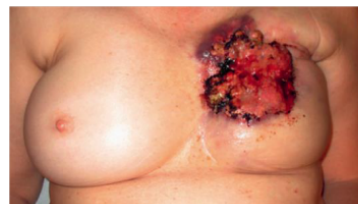Image

Клинический случай пациентки из исследования RIBANNA



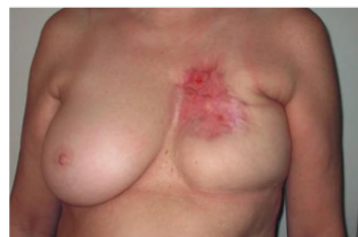Апрель 2018

- Образование МЖ с изъязвлением
- Вовлечение ПЛУ, билатеральные метастазы в легких
- Рекомендована терапия первой линии **рибоциклиб 600 мг/сут и летрозол 2.5 мг/сут**



Июль–август 2018 (4 цикла)

- Полный ответ со стороны очагов в молочной железе и легких



Ноябрь–декабрь 2018 (8 циклов)

- Сохранение полного ответа



Июнь–июль 2019 (15 циклов)

- Сохранение полного ответа

Rudlowski C et al. 2020
Breast Care (Basel)

PMЖ – рак молочной железы
МЖ – молочная железа
ПЛУ – подмышечные лимфоузлы

Введение

Основным критерием для определения местнораспространенного рака молочной железы (мрPMЖ) является анатомическая стадия, однако единое определение в настоящий момент не разработано. По данным разных экспертных групп, к мрPMЖ можно относить рак IIIВ, IIIC стадий, в ряде случаев – IIIА, а иногда и IIВ^{1,2}. Российские клинические рекомендации также не дают исчерпывающего ответа на данный вопрос, однако, исходя из перечисляемых в определении характеристик и клинических рекомендаций, к местнораспространенным относятся опухоли стадий IIIА-С³.

До 47% всех случаев мрPMЖ регистрируют в развивающихся странах, тогда как на развитые страны приходится только 5% случаев^{1,4}. Известно, что мрPMЖ связан с более худшим прогнозом, однако он зависит от стадии заболевания: так, для пациентов стадии IIIА десятилетняя общая выживаемость (ОВ) составляет 65%, в то время как для стадий IIIВ и IIIC – 41% и 27% соответственно⁴.

В клинических исследованиях ингибиторов циклин-зависимых киназ 4 и 6 (CDK4/6) использованы сопоставимые определения мрPMЖ, которым считали локорегионарный рецидив при отсутствии вариантов терапии, направленной на излечение заболевания, однако доля таких пациентов в клинических исследованиях невысока. Несмотря на то, что применение ингибиторов CDK4/6 при мрPMЖ недостаточно актуализировано в литературе, мрPMЖ является показанием для их назначения, в частности, для назначения рибоциклиба.

Представляем Вам клинический случай успешного лечения рибоциклибом пациентки с мрРМЖ (2020)⁵.

Клинический случай⁵

Женщина 60 лет была направлена в лечебное учреждение с объемным образованием в левой молочной железе, которое сопровождалось изъязвлением. РМЖ в анамнезе у пациентки не было. По результатам обследования была обнаружена крупная опухоль в левой молочной железе с изъязвлением, распространенной эритемой и выраженным локальным отеком. По результатам КТ был подтвержден диагноз мрРМЖ с поражением подмышечных лимфатических узлов и двусторонними метастазами в легких, прочих вторичных локализаций выявлено не было. Решением консилиума пациентке была назначена терапия рибоциклибом в комбинации с летрозолом, пациентка была включена в исследование RIBANNA.

По прошествии 4 циклов был подтвержден полный клинический ответ со стороны молочной железы и тканей передней грудной клетки. На КТ был подтвержден полный клинический ответ со стороны метастазов в легких.

Терапия была продолжена, к моменту опубликования статьи было проведено 16 циклов без снижения доз или задержек. По прошествии 15 месяцев терапии не наблюдалось никаких побочных эффектов, сохранялась клиническая ремиссия, не было выявлено новых опухолевых очагов при клиническом обследовании.

Заключение

Описанный случай иллюстрирует исключительный ответ на комбинированную терапию рибоциклибом с летрозолом со стороны вновь диагностированного быстрорастущего HR+/HER2- мрРМЖ с метастазами в легких. Достигнутый успех лечения был длительным, а переносимость удовлетворительной.

Список сокращений

HR – гормональный рецептор (Hormone receptor)

HER2 – рецептор фактора эпидермального роста человека 2 типа (Human epidermal growth factor receptor 2)

РМЖ – рак молочной железы

мРМЖ – метастатический РМЖ

ОВ – общая выживаемость

Список литературы:

1. Aebi S et al. Locally advanced breast cancer. *Breast*. 2021 Dec 15;62(Suppl 1):S58–62.
2. Locoregional Therapy of Locally Advanced Breast Cancer | Cancer Care Ontario
<https://www.cancercareontario.ca/en/content/locoregional-therapy-locally-advanced-breast-cancer>
3. Клинические рекомендации. Рак молочной железы.
https://cr.minzdrav.gov.ru/schema/379_4
4. Dhanushkodi M et al. Locally Advanced Breast Cancer (LABC): Real-World Outcome of Patients From Cancer Institute, Chennai. *JCO Glob Oncol*. 2021 Dec;(7):767–81.
5. Rudlowski C et al. Complete Clinical Response in Locally Advanced Metastatic de novo Breast Cancer after Front-Line Treatment with Ribociclib/Letrozole within the RIBANNA Study. *Breast Care*. 2019 Sep 17;15(3):289–93.

Image

BreastCare

Multidisciplinary Journal for Research, Diagnosis and Therapy

Репринт
Breast Care 2020;15:289–293

Полный клинический ответ
при вновь диагностированном распространённом
метастатическом раке молочной железы
после терапии первой линии рибоциклибом/
летрозолом в рамках исследования RIBANNA

Christian Rudlowski, Nina Beermann, Lena Leitzen, Benno Nuding

Отделение молочной железы, Евангелическая больница, г. Бергисх-Гладбах, Германия

NET

Communicating
Medicine

S. Karger
Medical and Scientific Publishers
Basel - Freiburg - Paris - London -
New York - Chennai - New Delhi -
Bangkok - Beijing - Shanghai -
Tokyo - Kuala Lumpur -
Singapore - Sydney



[Скачать материал](#)

768519/Onco/web/02.24/0

Теги

- Онкология

Source URL:

<https://pro.novartis.ru/therapeutical-areas/oncology/breast-cancer/reviews/effektivnost-ribo-cikliba-pri-mestnorasprostranennom-hrher2--rake-molochnoy-zhelezy>